ÜBER DIE KERNE DES MENSCHLICHEN RÜCKENMARKS.

VON

L. JACOBSOHN.

AUS DEM ANHANG ZU DEN ABHANDLUNGEN DER KÖNIGL. PREUSS. AKADEMIE DER WISSENSCHAFTEN VOM JAHRE 1908.

MIT 9 TAFELN.

BERLIN 1908.

VERLAG DER KÖNIGL. AKADEMIE DER WISSENSCHAFTEN.

IN KOMMISSION BEI GEORG REIMER.

CENTRAL PATHOLOGICAL LABORATORY
DEPARTMENT
Acc. no. 509

S

200931540 9
INST. PSYCH.

Digitized by the Internet Archive
in 2015

https://archive.org/details/b21295815

Ergebenst überreicht vom Verf.

ÜBER DIE KERNE DES MENSCHLICHEN RÜCKENMARKS.

VON

L. JACOBSOHN.

AUS DEM ANHANG ZU DEN ABHANDLUNGEN DER KÖNIGL. PREUSS. AKADEMIE DER WISSENSCHAFTEN VOM JAHRE 1908.

MIT 9 TAFELN.

BERLIN 1908.

VERLAG DER KÖNIGL. AKADEMIE DER WISSENSCHAFTEN.

IN KOMMISSION BEI GEORG REIMER.

Vorgelegt von Hrn. Waldeyer in der Sitzung der phys.-math. Classe am 19. März 1908.
Zum Druck verordnet am 26. März 1908, ausgegeben am 21. Mai 1908.

Die Kerne des menschlichen Rückenmarks, d. h. die Gruppenbildungen der in der grauen Substanz gelegenen Nervenzellen, sind schon vielfach Gegenstand eingehendster Untersuchung gewesen. Von Stilling, der zuerst (1842, 1843 und 1859) eine genaue Beschreibung der Rückenmarkskerne gegeben hat, bis auf die allernenste Zeit, sind sie entweder im ganzen oder in ihren einzelnen Abteilungen durchforscht worden. Allgemeine Übersichten über die gesamten Kerngruppen verdanken wir besonders B. Stilling, Lockart Clarke und W. Waldeyer. Während die ersten beiden Forscher nach den zur Zeit möglichen Untersuchungsmethoden uns vornehmlich eine exakte Darstellung der durch ihre Größe oder durch ihre geschlossene Anordnung auffallenden Nervenzellen geben konnten, uns besonders mit den Gruppenbildungen der multipolaren Vorderhornzellen, ferner der Dorsalkerne und der Zellen des Seitenhorns bekannt machten, hat W. Waldeyer mit Hilfe verbesserter Technik uns auch die Anordnung der mittleren und kleineren Nervenzellen im Zwischenteil der grauen Substanz und im Hinterhorn erschlossen. Die Arbeit dieses Autors über »Das Gorillarückenmark«, Abhandlungen der K. Preuß. Akad. d. Wissensch. 1888, ist in ihrer umfassenden Art grundlegend gewesen für alle späteren Forschungen auf diesem Gebiete und hat ungemein befruchtend auf die Physiologie und Pathologie des Rückenmarks gewirkt. Nach der Arbeit von Waldeyer ist bis heute keine weitere so genereller Art erschienen. Die folgenden Autoren haben sich dann bemüht, mit Hilfe noch besserer Methoden einzelne Kerngruppen des Hals-, Brust- und Lendenmarks noch genauer, sei es in ihren Konfigurationen oder in ihren Grenzen oder schließlich in bezug auf ihren Zellcharakter zu bestimmen. Dabei wandte sich das Interesse vornehmlich den großzelligen Gruppen, vor allem den motorische Funktion ausübenden großen Vorderhornzellen zu, deren Bestimmung auch für die

Lokalisation pathologischer Prozesse im Rückenmark immer größere Bedeutung gewann. Es seien hier die Forscher (Koelliker, Schroeder, van der Kolk, Gerlach, Henle, Schwalbe, Beisso, Laura von älteren Autoren, und van Gehuchten und seine Schüler, Marinesco, Sano, Müller, Ziehen, Onuf, Bruce u. a. von jüngeren Autoren) genannt. Die letzte ausgezeichnete Arbeit von Bruce über den Intermediolateraltrakt stammt erst aus ganz jüngster Zeit; sie ging mir zu, als meine Untersuchungsergebnisse schon festgestellt waren.

Bei der Wichtigkeit, welche in neuster Zeit die Ausdehnung und Anordnung der Kerngruppen für ihre funktionelle Bewertung und für die Lokalisation pathologischer Prozesse im Rückenmark gewonnen hat, erschien es mir angebracht, in ähnlicher Weise, wie es vor 60—70 Jahren Stilling und Clarke und vor 20 Jahren Waldeyer getan hatten, nochmals eine allgemeine Durchsicht der Nervenzellen des Rückenmarks auf Grund einer vollkommenen, mit dem Nißlschen Verfahren gefärbten Schnittserie durch dasselbe vorzunehmen. Für die Herstellung dieser Serie bin ich einem meiner Schüler, Hrn. Dr. Kalinowski, zu sehr großem Danke verpflichtet.

Fig. 1.

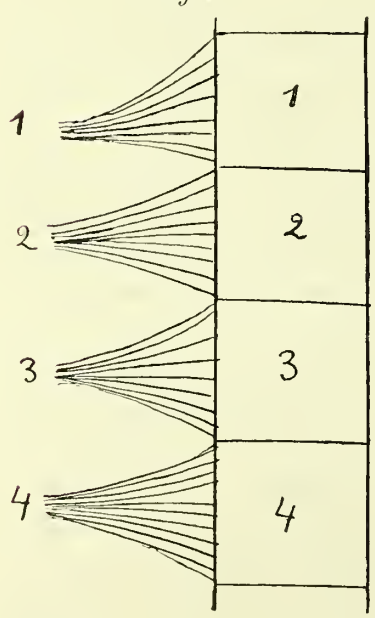

Ein frisches Rückenmark eines erwachsenen Mannes wurde zuerst in einem großen Zylinderglase 12 Stunden lang in 96prozentigem Alkohol gehärtet. Darauf wurde dies vorgehärtete Rückenmark in seine einzelnen Segmente zerteilt. Die Segmente wurden so bestimmt, daß die Länge jedes einzelnen dem Ausbreitungsbezirk der jedem Segment zugehörigen Wurzel entsprach, soweit diese Ausbreitung an der Oberfläche des Rückenmarks mit bloßem Auge festgestellt werden konnte (Fig. 1). Die einzelnen Segmente wurden dann weiter in kleinere Stücke geteilt und nach 24stündiger Härtung in 96prozentigem Alkohol in Paraffin eingebettet. Von sämtlichen Paraffinblöcken wurden fortlaufend Schnitte von 10 bis 20 μ Dicke angefertigt, so daß also das ganze Rückenmark in eine kontinuierliche Schnittserie zerlegt wurde. Diese Schnitte wurden mit Toluidinblau gefärbt und nach

Einlegung in Kanadabalsam einer genauen mikroskopischen Untersuchung unterzogen.

Die vorläufigen Resultate dieser Untersuchung sind folgende[1]:

1. Nuclei motorii cornu ventralis.

Unter diesem Namen sind die großen multipolaren Zellen des Vorderhorns zusammengefaßt. Ihre Beziehung zur quergestreiften Muskulatur steht außer jedem Zweifel.

C. 1. Man kann zwei Hauptabteilungen der großen Zellen des Vorderhorns unterscheiden. Die eine erfüllt in größerer oder geringerer Zahl die vordere dreieckig zugespitzte Kuppe des Vorderhorns. Sie erstreckt sich zuweilen am medialen Rande des Hornes bis zur Pyramidenkreuzungsstelle. Sie zeigt ein recht wechselndes Aussehen in der Zahl und Lagerung der Zellen. Die zweite Hauptabteilung nimmt in einer Anzahl von Schnitten die laterale Ecke des durch den kreuzenden Pyramidenfaserzug abgetrennten Vorderhorns ein, in der Mehrzahl der Schnitte aber ist sie auf die seitlich zerklüftete graue Substanz des Horns verteilt, und einzelne Zellen dieser Abteilung können sehr weit in die ventrale und dorsale Partie des Seitenstranges hinaus verlagert sein. Diese großen Zellen des Processus reticularis nehmen im distalen Bereich von C. 1 beträchtlich an Zahl ab.

C. 2. Die Gruppierung der großen Zellen wechselt ungemein oft. In der Mehrzahl der Schnitte sind sie unregelmäßig in der ventralen Kuppe des Vorderhorns verteilt. In einer immerhin nicht unbeträchtlichen Zahl von Schnitten sind sie in zwei Gruppen, je eine in der medialen und in der lateralen Zone der Vorderhornkuppe, angesammelt, wobei die Ansammlung in der medialen noch häufiger ist, als in der lateralen. Man kann also in vielen Schnitten von einer medio-ventralen und einer latero-ventralen Gruppe sprechen. Vereinzelte große Zellen findet man hier und da teils in der Mitte des Vorderhorns, teils am medio-dorsalen Winkel desselben eventuell inmitten der Fasern der vorderen weißen Kommissur. Ebenso trifft man einzelne Zellen in der dorso-lateralen Auszaekung des Vorderhorns und in dem angrenzenden Processus reticularis (Reste der großen lateralen Kerngruppe von C. 1).

---

[1] Man vergleiche hierzu die Figuren auf den Tafeln I—IX. Die Bezeichnungen C. 1, D. 1, L. 1, S. 1, Cocc. bedürfen wohl keiner weiteren Erklärung.

C. 3. Die motorischen Zellen sind in einer großen Anzahl von Schnitten in zwei Gruppen, eine medio-ventrale und eine latero-ventrale, geordnet; bald ist die mediale, bald die laterale deutlicher ausgeprägt. Namentlich im distalen Abschnitt von C. 3 überwiegt die mediale. In den übrigen Schnitten wechselt die Lagerung der Zellen recht oft. Neben einer regellosen Verteilung findet man folgende Variationen: die Hauptmasse der Zellen liegt in der sagittalen Mittellinie des Hornes, während an den Randpartien nur einzelne gelagert sind, so daß man an solchen Schnitten von einer zentralen Gruppe sprechen könnte. Die zentrale Gruppe erstreckt sich entweder durch das ganze Vorderhorn, oder sie liegt mehr im ventralen oder mehr im dorsalen Teil des Horns. Mitunter lagern sich die übrigen großen Zellen kranzförmig um diese zentrale Gruppe herum. Immer aber kann man auf folgenden Schnitten konstatieren, daß von dieser zentralen Gruppe Zellen bald zur lateralen, bald zur medialen Gruppe herüberführen. Bemerkenswert ist ferner, daß man viele Schnitte findet, in denen sich die Zellen beider Gruppen weiter nach dorsal zu verschoben haben, als es in C. 2 der Fall war. Mitunter sammeln sich diese dorsal geschobenen Zellen auch schon zu Gruppen zusammen; alsdann hat man die ersten Anfänge einer medio-dorsalen und einer latero-dorsalen Gruppe vor sich. Wie in C. 2 laufen einzelne Zellen der medio-dorsalen Abteilung bis in die weiße Kommissur.

C. 4. Die medio-ventrale Gruppe der großen Vorderhornzellen erhält einen derartigen Umfang, daß alle anderen Gruppen ihr gegenüber bei weitem zurücktreten. In einzelnen Präparaten ist auch eine kleine medio-dorsale Gruppe ausgeprägt, deren Zellen sich mitunter reihenartig bis in die weiße Kommissur hinschieben. Die laterale Zellgruppe tritt in den proximalen zwei Dritteln des vierten Halssegments an Umfang zurück. Oft finden sich nur einzelne am lateralen Vorderhornrande liegende Zellen. Das Gruppenbild ändert sich erst im distalen Abschnitt von C. 4. Hier nimmt die laterale Gruppe an Umfang zu und hat häufig die ganze laterale Zone des Vorderhorns besetzt. Öfters ist sie in zwei Abteilungen, eine ventrale und eine dorsale, gespalten, von denen nach und nach die dorsale das Übergewicht erhält. Daß die Zahl der großen Vorderhornzellen, wie in allen Halssegmenten, so auch in C. 4 mannigfachen Schwankungen unterliegt, daß Zerspaltungen in noch kleinere Gruppen vorkommen, daß die Zellen in einzelnen Schnitten auch wie regellos zerstreut liegen, daß

in wenigen Schnitten kaum eine einzelne große Zelle zu sehen ist, bedarf keiner besonderen Erwähnung. Perikornuale große Zellen des Vorderhorns waren in C. 4 nicht zu sehen.

C. 5. Die großen Zellen sind zunächst in zwei Hauptgruppen geordnet, eine mediale und eine laterale. Die mediale Gruppe ist in auffallendem Gegensatz zu C. 4 sehr klein. Die Zellen dieser Gruppe liegen gewöhnlich vereinzelt am ganzen medialen Rande des Vorderhorns. Die laterale Gruppe ist dagegen in C. 5 stark angewachsen. Sie nimmt den ganzen in den Seitenstrang stark vorspringenden Teil des Vorderhorns ein. In einzelnen Schnitten bildet sie eine ziemlich geschlossene Gruppe, in der Mehrzahl ist sie in verschiedene Abteilungen getrennt. Und zwar kann man hier durchweg drei Abteilungen unterscheiden, eine ventrale, eine mittlere (intermediäre) und eine dorsale. Die ventrale ist die kleinste; sie teilt sich nicht weiter und liegt in dem stumpfen Winkel, mit welchem der ventrale Rand des Vorderhorns zur seitlichen Ausbuchtung desselben umbiegt. Die mittlere (intermediäre) Abteilung zerfällt in zwei kleinere Gruppen, eine am lateralen Rande gelegene und eine mehr im Innern des Horns befindliche (zentrale). Die dorsale Abteilung, die längste von den drei lateralen, zieht von der seitlichen Spitze des Horns ziemlich quer ins Innere desselben; sie zerfällt in zwei, mitunter sogar in drei kleinere Gruppen, eine äußere (mittlere) und innere. Indem nun die mittlere der drei großen Abteilungen des lateralen Zellkomplexes (also die intermediäre) bald sich mehr der ventralen, bald mehr der dorsalen nähert, indem auch die einzelnen Abteilungen bald mehr verschmelzen, oder sich mehr spalten, bald eine ganze oder eine Unterabteilung fehlt bzw. größer oder kleiner ausgeprägt ist, entstehen natürlich die allerverschiedensten Kombinationen in der Gruppierung. Immer aber wiederholt sich doch nach einigen Schwankungen das Bild der drei Abteilungen der lateralen Gruppe, und in vielen Schnitten treten auch deutlich die erwähnten Unterabteilungen hervor.

C. 6. Diese gegebene Grundeinteilung des lateralen Zellkomplexes tritt hier noch deutlicher hervor. Die intermediäre Abteilung ist auch äußerlich durch eine leichte Vorwölbung des Vorderhornrandes markiert. Diese Abteilung hat hier eine mehr quere Verlaufsrichtung, so daß sie der dorsalen fast parallel ins Innere des Horns sich hinein erstreckt. Wie in C. 5 zerfallen die intermediäre wie die dorsale Abteilung in zwei Unterabteilungen, von denen die innere der intermediären im distalen Abschnitt von C. 6 sehr

groß wird und ziemlich im Mittelpunkt des ganzen Vorderhorns gelegen ist. Sie darf deshalb mit Recht als zentrale bezeichnet werden. Während der laterale Zellkomplex sich in C. 6 vergrößert hat, ist die mediale Gruppe ganz auffällig klein, mitunter nur durch 1—2 Zellen repräsentiert, oder durch wenige Zellen vertreten, die am medialen Rand entlang laufen. Zuweilen sind vereinzelte Zellen am ventralen Rand des Vorderhorns entlang gelagert.

C. 7. Hier tritt von den drei Abteilungen des lateralen Zellkomplexes die intermediäre noch deutlicher hervor, weil sich hier die kleine Vorwölbung des in C. 6 abschüssigen seitlichen Vorderhornrandes, die ihre Lage äußerlich markierte, zu einem starken Wulste ausgewölbt hat. In diesem Wulste, welcher nunmehr in C. 7 die ventro-laterale Ecke des Vorderhorns ausmacht, liegt die äußere Unterabteilung dieser intermediären Zellgruppe, während die innere, zentrale Unterabteilung wieder ihre Lage ziemlich im Zentrum des ganzen lateralen Zellkomplexes bzw. des ganzen Vorderhorns hat. Diese zentrale Unterabteilung ist in C. 7 so konstant und so mächtig, daß sie der ganzen Zellkonfiguration das typische Gepräge verleiht. Die Lage der ventralen der drei Hauptabteilungen des lateralen Zellkomplexes ist nur scheinbar durch die seitliche Auswölbung des Vorderhorns nach vorn verändert. Sie liegt allerdings infolge der seitlichen Auswölbung nicht mehr am ventro-lateralen Winkel des Vorderhorns, in Wirklichkeit ist sie aber an der gleichen Stelle geblieben. Dieser Umstand ist für die Deutung der drei Abteilungen von großer Wichtigkeit. Die latero-dorsale Abteilung ist an Umfang in C. 7 etwas zurückgegangen, ihre beiden Unterabteilungen, äußere und innere, sind aber meistens gut erkennbar. Die mediale Gruppe ist auch in C. 7 ungewöhnlich klein.

C. 8. Die Form des Vorderhorns im proximalen Teil von C. 8 gleicht auffallend derjenigen von C. 5. Ebenso gleichen auch die Zellgruppen des lateralen Komplexes denen von C. 5, nur daß sie in C. 8 einfacher gestaltet sind. Sowohl die intermediäre wie die dorsale Abteilung zeigen hier kaum mehr Unterabteilungen. Die mediale Zellgruppe ist auch in C. 8 sehr schwach vertreten. Im distalen Teil von C. 8 rücken nun durch die rundliche Abstumpfung des seitlichen Vorderhornwinkels die drei Abteilungen immer näher aneinander und sind oft zu zwei, mitunter sogar zu einer lateralen Gesamtgruppe verschmolzen. In vielen Schnitten jedoch kann man auch hier noch ganz gut die drei Abteilungen des lateralen Zellkomplexes erkennen.

D. 1. Das letztere gilt auch noch von einzelnen Schnitten von D. 1, obwohl natürlich die Reduzierung und Verschmelzung immer stärker wird. In D. 1 wird die mediale Gruppe wieder stärker, sie nimmt hier den sich zu einer Kuppe verbreiternden vorderen medialen Winkel ein.

In **D. 2** sieht man noch innen vom Seitenhorn die letzten Reste des lateralen Zellkomplexes in Form von zerstreut liegenden ganz kleinen Zellgruppen. Die mediale Zellgruppe ist in D. 1 und D. 2 wieder stärker geworden.

Die Gruppierung der motorischen großen multipolaren Zellen des Halsmarkes und des angrenzenden obersten Dorsalmarks gestaltet sich also folgendermaßen:

In der Halsanschwellung von C. 5 bis C. 7 kann man deutlich folgende Gruppen unterscheiden (Taf. IX Fig. C. 7).

1. Eine mediale Gruppe, Nucleus motorius medialis.

Sie liegt am medialen Rande des Vorderhorns und erstreckt sich nicht selten von der medio-ventralen Spitze des Horns bis zur vorderen Kommissur. Im allgemeinen ist die Gruppe klein. In der Mehrzahl der Schnitte ist sie nur durch wenige Zellen, die in der vorderen Spitze liegen, vertreten; vereinzelte Zellen finden sich oftmals am ganzen medialen Rande und können bis in die weiße Kommissur hineingelagert sein; diese Zellen sind dann gewöhnlich etwas langgestreckt und spitzen sich mit einem langen Fortsatz aus, der in die Kommissur verschieden weit hineinläuft. In wenigen Schnitten sind einige dieser Zellen im Vorderhornanteil der weißen Kommissur zu einer kleinen Gruppe vereinigt. In solchen Präparaten kann man an der medialen Gruppe zwei Abteilungen unterscheiden:

a) eine medio-ventrale Gruppe, Nucleus motorius medio-ventralis;

b) eine medio-dorsale Gruppe, Nucleus motorius medio-dorsalis.

2. Eine laterale Gruppe, Nucleus motorius lateralis.

Dieser laterale Zellkomplex ist sehr groß; er nimmt die ganze laterale Zone des Vorderhorns ein. Er wird nach innen zu ungefähr durch eine sagittale Linie begrenzt, welche die Fortsetzung des äußeren Hinterhorn-

randes bildet, während nach außen der gewölbte laterale Rand des Vorderhorns ihn umschließt.

Der laterale Zellkomplex sondert sich zunächst in drei Abteilungen:

a) Eine kleine latero-ventrale Abteilung, Nucleus motorius latero-ventralis.

Sie liegt in der stumpfen ventralen seitlichen Ecke des Vorderhorns bzw. in denjenigen Segmenten, in welchen sich das Vorderhorn latero-ventral noch weiter auswölbt, in einem zackigen Vorsprunge, der zwischen der ebengenannten Auswölbung und der medio-ventralen Vorderhornspitze gelegen ist. Sie ist nicht selten mit der unter c aufgeführten Abteilung zum Teil oder ganz verschmolzen.

b) Eine größere latero-dorsale Abteilung, Nucleus motorius latero-dorsalis.

Sie erstreckt sich vom latero-dorsalen Winkel des Vorderhorns in ziemlich querer Richtung ins Innere desselben, nicht ganz bis zu dem Winkel, mit welchem der hintere Vorderhornrand in den äußeren Rand des Hinterhorns umbiegt.

c) Eine größere intermediäre Abteilung, Nucleus motorius latero-intermedius.

Sie liegt zwischen a und b und erstreckt sich in etwas schräger Richtung ins Innere des Vorderhorns, so daß sie hier öfters mit der inneren Partie von b zusammenstößt.

Während nun die Abteilung a wegen der Kleinheit an sich keine weiteren Unterabteilungen mehr erkennen läßt, sind an b und c je zwei solcher (mitunter sogar drei) zu erkennen, und zwar je eine äußere und eine innere. Demnach sondert sich der Nucleus motorius latero-intermedius in einen

α) Nucleus motorius latero-intermedius externus,
β) Nucleus motorius latero-intermedius internus, seu Nucleus motorius centralis.

Und der Nucleus motorius latero-dorsalis spaltet sich zumeist in einen

α) Nucleus motorius latero-dorsalis externus,
β) Nucleus motorius latero-dorsalis internus.

Während nun die großen motorischen Zellen in der Halsanschwellung sich in diesen eben angeführten Gruppen lagern, verändert bzw. vereinfacht sich die Gruppierung der Zellen sowohl nach aufwärts im oberen Zervikalmark als auch nach abwärts im unteren Zervikal- und im oberen Dorsalmark.

Nach oben zu Taf. I schwindet zunächst die intermediäre Gruppe des lateralen Zellkomplexes, so daß man dann entweder nur zwei laterale Gruppen, eine latero-ventrale und eine latero-dorsale, unterscheiden kann; oder aber auch diese beiden Gruppen verschmelzen zu einer einzigen, die alsdann die ganze laterale Zone des Vorderhorns einnimmt. In C. 1 ist diese Gruppe zum großen Teil auf den Processus reticularis versprengt.

Die mediale Abteilung ist in der Zervikalanschwellung spärlich, in C. 4 und im distalen Teil von C. 3 aber gut entwickelt. Zuweilen zieht sie sich am ganzen medialen Rande bis zur Kommissur entlang bzw. auch noch in letztere hinein. In seltenen Fällen ist sie gleichfalls in eine ventrale und eine dorsale Unterabteilung gespalten.

Nach unten zu von der Halsanschwellung, also im distalen Gebiet von C. 8, in D. 1 und in D. 2 Taf. III rücken die drei Abteilungen des lateralen Zellkomplexes einander näher und verschmelzen oftmals miteinander. Die letzten Reste des lateralen Zellkomplexes sind bis ziemlich zum Ende von D. 2 zu erfolgen, wo allerdings nur einzelne Zellen etwas medial vom Seitenhornkern angetroffen werden. Die mediale Gruppe, welche in der Halsanschwellung sehr klein war, nimmt in D. 1 und in D. 2 an Umfang zu.

Besonders soll hervorgehoben werden, daß sich weiter ins Dorsalmark nur die mediale Gruppe fortsetzt.

Eine Gruppierung der motorischen, großen, multipolaren Zellen des Dorsalmarks von D. 3 bis D. 12 ist kaum durchführbar. In der Mehrzahl der Schnitte findet man überhaupt so wenige Zellen, daß schon deshalb eine Gruppenbildung unmöglich ist. In denjenigen Schnitten, in welchen die Zellen reichlicher sind, und das sind die oberen Segmente bis D. 4 und die unteren Segmente von D. 10 bis D. 11, findet man in dauerndem Wechsel folgende Variationen: entweder die Zellen sind regellos zerstreut, oder sie liegen alle bzw. zum überwiegenden Teil in der Kuppe des Vorderhornes. Diese Variation ist wohl die häufigste. Oder die Zellen liegen am medialen Rande entlang bis zur vorderen Kommissur, oder sowohl am medialen wie lateralen Rande des Vorderhorns. In seltenen Fällen kann es vorkommen, daß sie hier am medialen und lateralen Rande sich je in

zwei Abteilungen spalten; dann könnte man also von einer medio-ventralen, medio-dorsalen, latero-ventralen und latero-dorsalen Gruppe sprechen. doch müßte man sich bewußt bleiben, daß die beiden lateralen im Dorsalmark nur zufällige Abspaltungen der medialen sind. Schließlich ist zu erwähnen, daß sie in zwei Gruppen geteilt sein können, von denen eine ganz in der Kuppe des Vorderhorns, die andere mehr im Grunde desselben gelegen ist. Mitunter findet sich, besonders in den tieferen Dorsalsegmenten, daß von der medialen Gruppe die eine oder andere Zelle aus dem Vorderhorn in den Vorderstrang heraustritt und ventral von der weißen Kommissur gelagert ist. In D. 11 und D. 12 ist die mediale Gruppe stark und konstant; sie zieht sich oft am ganzen medialen Rande herunter. Die laterale Gruppe liegt zwischen der ventralen Spitze des Vorderhorns und dem im Seitenhorn befindlichen Nucleus sympathicus thoracalis. Sie zieht sich öfters an dem abschüssigen lateralen Vorderhornrande hin und verschmilzt vielfach mit der medialen zu einer ziemlich großen Gruppe, die in der etwas krummschnabelartig geformten ventralen Kuppe gelegen ist.

L. 1 bildet das Übergangssegment zwischen der Gruppenlosigkeit des Dorsalmarks und der wiederum deutlichen Gruppierung der motorischen Zellen des Lumbosakralmarks. Die großen multipolaren Zellen füllen entweder die ganze nach latero-dorsal abfallende Randzone aus und sind im Verlauf dieser Zone in mehrere recht kleine Gruppen gespalten, oder sie liegen mehr in der Kuppe des Vorderhorns, oder lagern am medialen Rande desselben, oder schließlich sie sind im ganzen Vorderhorn zerstreut. Im unteren Abschnitt von L. 1, in welchem das Vorderhorn wieder zwei ventrale Winkel zeigt, treten zunächst wieder zwei Gruppen auf, eine mediale und eine laterale. Beide liegen am medio-ventralen bzw. latero-ventralen Winkel und ziehen sich von dort mehr oder weniger am medialen bzw. lateralen Rande entlang. Außerdem sind zwischen ihnen, gewöhnlich auch mehr am ventralen Rande, einzelne Zellen gelegen, die sich zuweilen zu einer kleinen in der Mitte des ventralen Randes liegenden Gruppe zusammenschließen können. Die am medialen Rande des Vorderhorns gelegene Gruppe ist in L. 1 noch die stärkere; sie teilt sich oft in eine medio-ventrale und medio-dorsale Unterabteilung. Letztere zeigt in L. 1 die Besonderheit, daß sie entweder ganz oder mit einzelnen Zellen in den anliegenden Vorderstrang ausgetreten ist. Von diesen Zellen zeigen viele eine Art Bipolarität, indem ein oder zwei lange Fortsätze in der Richtung zur

vorderen Kommissur verlaufen, während ein oder zwei gegenständige dem Vorderhorn zugewendet sind. Liegt diese medio-dorsale Gruppe sehr tief am Grunde des medialen Randes, so kommen die Fortsätze direkt in den Verlauf der Fasern der Commissura alba zu liegen.

L. 2. Die mediale Gruppe vermindert sich besonders im distalen Abschnitt. Die laterale Gruppe tritt deutlich hervor; sie liegt in der nach ventral und lateral ausgewölbten lateralen Zone des Vorderhorns; sie wechselt in ihrer Ausdehnung und Gestalt und auch im Gehalt ihrer Zellen recht oft. Mitunter hat sie Ei- oder Bohnenform, mit der Konkavität nach innen gerichtet. Im distalen Abschnitt von L. 2 ist sie oft in eine ventrale und eine dorsale Untergruppe geteilt; sie kann aber auch mehrfach in kleinere Kerngruppen gespalten sein. Die Zellen dieser lateralen Gruppe fallen durch ihre Größe auf. Im Zwischenraum zwischen der medialen und lateralen Gruppe liegen eine Anzahl lockerer Zellen, die sich auch auf einer kleineren Zahl von Schnitten zu einer Gruppe vereinigen können. Diese Gruppe liegt dann entweder am ventralen Rande oder etwas mehr im Innern des Vorderhorns. Die Zellen dieser Gruppe sind oft von kleinerer Gestalt. Im ganzen aber ist die letztgenannte Gruppe recht unbeständig.

L. 3. Die großen multipolaren Zellen des Vorderhorns bilden zwei Abteilungen, eine mediale und eine laterale. Die mediale ist sehr klein geworden und wird zuweilen nur durch 1—2 Zellen in der medio-ventralen Ecke repräsentiert; ist sie stärker, so verhält sie sich sehr ähnlich wie in L. 2. Auch hier überschreiten nicht selten Zellen den medialen Rand und treten in den Vorderstrang aus. Die laterale Abteilung ist sehr stark angewachsen und enthält zumeist sehr große Zellen. Sie nimmt die ganze laterale Auswölbung des Vorderhorns ein. Dieser laterale Zellkomplex teilt sich nach und nach in verschiedene Untergruppen. Zunächst erkennt man oft, daß sich eine ventrale, kuppelartige Abteilung von einer dorsalen, breiteren Abteilung trennt. Diese dorsale Abteilung spaltet sich wiederum in eine äußere und eine innere Untergruppe. Letztere liegt in der Mittellinie des Vorderhorns, ist aber, weil der ganze laterale Zellkomplex eine mondsichelartige Krümmung zeigt, dem ventralen Vorderhornrande stark genähert. Trotzdem kann sie wohl mit Recht als die zentrale Gruppe bezeichnet werden. Diese drei eben genannten Gruppen, die latero-ventrale, die äußere latero-dorsale und die innere latero-dorsale, bilden

von jetzt ab gleichsam den Grundstock des ganzen lateralen Zellkomplexes. Diese Gruppen, besonders die latero-ventrale mit der äußeren latero-dorsalen, verschmelzen oftmals miteinander zu einer mächtigen Gruppe, die fast am ganzen lateralen ausgewölbten Rande des Vorderhorns entlang reicht. Ebenso sind oft die äußere latero-dorsale und die innere latero-dorsale zu einer Gruppe verschmolzen. Die Stärke der einzelnen drei Abteilungen kann auf den Schnitten sehr wechseln, je nachdem sich das eine Mal Zellen, die der einen Abteilung zugehören, mehr einer andern nähern und dann mit dieser eine Gruppe bilden, das andere Mal das Umgekehrte eintritt. Die drei Abteilungen können sich auch noch weiter spalten.

Außer diesen größeren, ziemlich beständigen Abteilungen des lateralen Zellkomplexes kann man in L. 3 noch gelegentlich zwei kleinere Zellgruppen wahrnehmen. Von diesen liegt die eine hinter der äußeren latero-dorsalen Abteilung nahe an der Stelle, wo der Seitenrand des Vorderhorns zum Hinterhornwinkel einbiegt. Diese Gruppe ist klein und unbeständig, sie enthält kaum mehr als drei Zellen, und in einzelnen Schnitten kann man erkennen, daß sie mit der dorsalen Abteilung in Verbindung steht. Will man sie besonders bezeichnen, so ist es vielleicht zweckmäßig, sie als die retro-dorsale Gruppe des lateralen Zellkomplexes anzuführen. Die andere Gruppe liegt am ventralen Rande des Vorderhorns in einer kleinen Auszackung, ungefähr an der Grenze zwischen dem inneren und mittleren Drittel dieses Randes, mitunter ein bißchen mehr lateral. Auch diese Gruppe ist sehr klein, besteht auch nur aus 1—4 Zellen und ist unbeständig. Sie enthält außerdem gewöhnlich kleinere Zellen als der laterale Zellkomplex. Da sich am ventralen Rande noch weiter einzelne zerstreute Zellen finden, und die eben genannte Gruppe zu unbeständig ist, so sehe ich von einer Benennung derselben ab.

L. 4. Die mediale Gruppe verhält sich wie in L. 3. Im ganzen ist sie schwach entwickelt. Die laterale Gruppe ist sehr stark. Mit der buckelförmigen Ausbuchtung des dorso-lateralen Abschnittes des Vorderhorns in den Seitenstrang ist zunächst eine etwas kleinere ventrale Zellenabteilung von einer größeren dorsalen schärfer getrennt als vorher. Die dorsale Abteilung zieht sich von dieser Ausbuchtung weit ins Innere des Horns hinein, wobei das innere Ende dieser Abteilung dem ventralen Rande näher liegt als das äußere. Dieses äußere füllt die buckelförmige seitliche Auswölbung des Vorderhorns aus, das innere liegt im Zentrum des Vorderhorns. Schlagen

sich nun viele Zellen der dorsalen Abteilung mehr zur ventralen, so schwillt diese mehr an, die andere mehr ab, und umgekehrt. Die dorsale Abteilung kann sich einmal in zwei oder drei Untergruppen teilen, die nebeneinander in ziemlich querer Richtung liegen und verschieden stark sind; sie kann sich aber außerdem noch in querer Richtung spalten, so daß sie dann aus vier kleineren Gruppen besteht. Es kann ferner die retrodorsale Gruppe sich mit der dorsalen vereinigen, und umgekehrt kann von der dorsalen Abteilung (besonders der äußeren Gruppe) ein Teil der Zellen zur retrodorsalen hinwandern, so daß letztere dann stärker ist als gewöhnlich. Es findet eine fortdauernde Veränderung der Gruppenbildung statt, die aufgestellten Grundabteilungen kehren aber konstant wieder. Auch die in L. 3 angeführte kleine Gruppe in einer kleinen Auszackung des ventralen Randes sieht man in L. 4 in einzelnen Schnitten ziemlich deutlich.

L. 5. Im proximalen Abschnitt ist die latero-ventrale Gruppe gut ausgeprägt; sie liegt im latero-ventralen Vorsprung des Vorderhorns und ist von der dorsalen mehr entfernt. Die äußere latero-dorsale Gruppe ist stark; sie ist hier mit der retro-dorsalen verschmolzen, und beide füllen den seitlichen Buckel des Vorderhorns aus; dieser Buckel ist jetzt von dem latero-ventralen Vorsprung durch einen größeren Zwischenraum getrennt. Die innere oder zentrale Gruppe liegt ungefähr an gleicher Stelle wie in L. 4, nur erscheint sie kleiner. Die äußere latero-dorsale Gruppe ist vielfach wieder in zwei kleinere Gruppen gespalten. Ist letzteres der Fall, so besteht der ganze laterale Zellkomplex aus vier Gruppen, die einen nach dem Seitenstrang zu offenen, ziemlich rechten Winkel bilden. Die zentrale Gruppe verändert sich vielfach, bald ist sie von der latero-ventralen, bald von der latero-dorsalen absorbiert, so daß nur zwei große laterale Gruppen bestehen; bald ist sie umgekehrt in zwei isoliert liegende kleinere Gruppen gespalten, so daß dann ein Komplex von fünf Gruppen vorliegt.

Im distalen Abschnitt ist die mediale Zellgruppe so gut wie nicht vorhanden; nur ganz vereinzelt trifft man hier und da wenige große Zellen am medialen Rande, die bis in die vordere Kommissur laufen. Der laterale Zellkomplex ist noch in ziemlich voller Stärke vorhanden, zeigt aber nicht so viel Zerspaltungen wie in L. 4 und L. 3. Entweder sämtliche Zellen sind in zwei große Gruppen geordnet, von denen die eine im latero-ventralen, die andere im latero-dorsalen Buckel des Vorderhorns liegt, oder es sind drei Gruppen, eine latero-ventrale, eine latero-dorsale und eine zentrale.

vorhanden. In wenigen Präparaten kommt auch eine Spaltung in vier Gruppen, in zwei peripherische und zwei innere, vor.

S. 1. Eine mediale Gruppe ist ebensowenig vertreten wie in L. 5. Die laterale Gesamtgruppe ist schon etwas kleiner. Sie besteht in recht vielen Schnitten aus drei, oft ziemlich gleich großen Abteilungen. Diese Abteilungen aber bilden keinen so starken Winkel mehr, sondern lagern sich allmählich in einer etwas schrägen Linie, indem die zentrale Gruppe etwas mehr an die Peripherie gerückt ist. Vielfach liegen die drei Abteilungen so dicht zusammen, daß sie einen großen gemeinsamen Zellzug bilden. Mitunter sind nur eine große halbkreisförmige ventrale und eine eiförmige dorsale Abteilung zu sehen. Letztere kann wiederum nach dorsal zu eine kleine Gruppe abspalten, die Ähnlichkeit mit der in L. 3 genannten retrodorsalen hat.

S. 2. Der laterale Zellkomplex ist in S. 2 bedeutend kleiner geworden. In den proximalen Schnitten besteht er noch aus drei Abteilungen; die Zellen gruppieren sich oft so, daß die mittlere zentrale die größte von den dreien ist. Weiter nach abwärts verschwindet die latero-ventrale Gruppe und es setzen sich an ihre Stelle Zellgruppen des sympathischen Systems (s. weiter unten). Es sind dann nur zwei motorische Abteilungen zu sehen, die in ihrem Zellengehalt wechseln. In den letzten Schnitten von S. 2 ist der laterale Zellkomplex besonders verkleinert und in einzelne ganz kleine Gruppen zersplittert. Die mediale Gruppe fehlt fast vollkommen im proximalen Gebiet von S. 2, im distalen Bezirk aber ist sie stark ausgebildet. Sie liegt gewöhnlich in der medialen vorderen Ecke des Vorderhorns. Auf einer kleinen Anzahl von Schnitten ist außerdem eine neue Gruppe zwischen der lateralen und medialen ziemlich am ventralen Rande zu sehen. Diese Gruppe würde der Zwischengruppe entsprechen, die sehr klein und sehr unbeständig in den oberen Lumbalsegmenten vorhanden war; hier ist sie viel stärker, aber nur auf wenigen Schnitten vorhanden. Sehr auffallend aber sind im distalen Gebiet viele Gruppen von etwas kleinerer Gestalt als die multipolaren großen Zellen, die in kleinen Haufen am ganzen medialen und ventralen Rande des Vorderhorns entlang liegen, bis in den Bezirk der latero-ventralen Gruppe der motorischen Zellen hineinreichen und letztere verdrängen. Sie liegen dicht zusammengedrängt und haben große Ähnlichkeit mit den Zellen des Nucleus sympathicus sacralis (s. weiter unten).

S. 3. Im proximalen und im kaudalen Teil ist eine mediale Gruppe gut ausgebildet. Sie liegt direkt in der medio-ventralen Ecke des Vorderhorns. Der laterale Zellkomplex hat sich wiederum vermindert. Er bietet sich entweder in zwei Gruppen dar, einer kleineren ventralen und einer größeren dorsalen, oder er ist in kleinere Gruppen zerspalten, die in regelmäßigen Abständen am konvexen lateralen Rande entlang lagern. Im distalsten Teil von S. 3 sind nur noch so wenige große Zellen im laterodorsalen Gebiet, daß man von einer Gruppe schlecht sprechen kann, es folgen schon recht viele Schnitte, wo in der ganzen lateralen Zone nicht eine einzige große motorische Zelle zu sehen ist. Die in S. 3 vorhandenen motorischen Zellen sind außerordentlich groß; es sind wahre Riesenzellen.

S. 4. Man trifft nur noch sehr selten eine große multipolare Zelle im lateralen Gebiet des Vorderhorns. Der laterale Zellkomplex hat an der Grenze zwischen S. 3 und S. 4 sein Ende erreicht. Dagegen ist in S. 4 eine mediale Gruppe, die der vorderen Kommissur dicht anliegt, sehr prägnant ausgeprägt und erscheint ziemlich konstant auf den Schnitten. Sie besteht aus 3—6 großen nahe beieinander liegenden multipolaren Zellen. Sie ist die kaudalste Gruppe der motorischen Zellsäulen des Rückenmarks.

S. 5. Man trifft hin und wieder im Vorderhorn eine große multipolare Zelle, ebenso war auch noch im Coccygealmark hin und wieder eine große Zelle zu sehen.

Die Gruppierung der motorischen großen multipolaren Zellen des Lumbosakralmarks gestaltet sich also folgendermaßen (vgl. Taf. IX).

In der Lumbalanschwellung von L. 3 bis S. 1 kann man folgende Gruppen unterscheiden:

1. Eine mediale Gruppe, Nucleus motorius medialis.

Sie ist in L. 3 und L. 4 schwach entwickelt, sie ist in L. 5 und S. 1 so gut wie nicht vorhanden. Wo sie auftritt, besteht sie aus wenigen Zellen, die entweder in der medio-ventralen Ecke des Vorderhorns oder am medialen Rande desselben liegen. In L. 5 und S. 1 und noch weiter abwärts liegen Gruppen von Nervenzellen in ihrem Bereich, die leicht für Zellen der medialen Gruppe gehalten werden können, aber nicht zu letzterer gehören (s. weiter unten).

2. Eine laterale Gruppe, Nucleus motorius lateralis.

Dieser laterale Zellkomplex ist außerordentlich groß. Er nimmt fast die äußeren zwei Drittel des gesamten Vorderhorns ein und bildet in seiner Gesamtheit einen nach lateral offenen Winkel. Man kann an ihm drei größere konstante und zwei kleinere unbeständige Gruppen unterscheiden.

a) Eine latero-ventrale Gruppe, Nucleus motorius latero-ventralis.

Sie ist hügelförmig oder mehr kreisförmig und nimmt die latero-ventrale Vorwölbung des Vorderhorns ein.

b) Eine latero-dorsale Gruppe, Nucleus motorius latero-dorsalis.

Sie ist von ovaler oder auch kreisförmiger Gestalt und liegt in der lateralen Vorwölbung des Vorderhorns, sie ist im Mittel die größte von allen.

c) Eine innere oder zentrale Gruppe, Nucleus motorius (latero) internus s. centralis.

Sie liegt zwischen a und b ungefähr im Zentrum des Vorderhorns, bald etwas mehr ventralwärts, bald (besonders in den unteren Segmenten) etwas mehr dorsalwärts.

Diejenigen Zellen dieser drei Gruppen, welche der nächstgelegenen benachbart liegen, können nun sich vielfach der Nachbargruppe nähern oder sich mehr von ihr entfernen; nähern sie sich der Nachbargruppe, so wird letztere größer, erstere kleiner. Dadurch entstehen sehr häufige Variationen im Größenverhältnis der einzelnen aufgeführten Hauptgruppen. Die einzelnen Hauptgruppen können aber auch ferner sich mehrfach spalten; dadurch entstehen eine Anzahl von kleineren Gruppen. In der Sagittalrichtung spaltet sich gewöhnlich nur immer die eine oder die andere; so kommt z. B. das Gruppenbild zustande, daß zwei äußere, peripherische Abteilungen und zwei innere, zentrale Abteilungen entstehen[1]. Spalten sie sich aber in querer, transversaler Richtung, so entsteht ein außerordentlich vielgestaltiges Gruppenbild, welches fünf und noch mehr Unterabteilun-

[1] Will man sie besonders benennen, so kann man die eine als äußere zentrale oder Nucleus motorius dorso-centralis und die andere als innere zentrale oder Nucleus motorius ventro-centralis benennen.

gen enthält. Das Bild wechselt beinahe auf jedem Schnitt. Es kommt sehr oft vor, daß die eine oder die andere Abteilung ganz zu verschwinden scheint, um dann nach wenigen folgenden Schnitten wieder zu erscheinen.

Die beiden recht unbeständigen Gruppen sind:

d) Eine ventrale Gruppe, Nucleus motorius ventralis.

Diese Gruppe ist in L. 3 und L. 4 in einem kleinen Vorsprunge am ventralen Rande des Vorderhorns gelegen. Sie besteht aus höchstens vier Zellen, die gewöhnlich etwas kleiner sind als die Zellen der großen seitlichen Nachbargruppen. Sie ist, wie gesagt, nur in vereinzelten Schnitten vorhanden und enthält vielfach nur 1—2 Zellen. Im unteren Lenden- und oberen Sakralmark ist sie nicht zu sehen. Nur in S. 2 war auf wenigen Schnitten ein Homologon dieser Gruppe zu beobachten Da aber auch sonst am ventralen Vorderhornrande vereinzelte große Zellen vorkommen, so ist es überhaupt zweifelhaft, ob man diese ganz kleine und unbeständige Ansammlung in L. 3 und L. 4 als besondere Gruppe betrachten soll.

e) Eine retrodorsale Gruppe, Nucleus motorius retrodorsalis.

Diese Gruppe liegt dorsal von der großen latero-dorsalen Abteilung fast dicht am Rande, mit welchem das Vorderhorn in das Hinterhorn übergeht. Sie ist auch ziemlich klein und bildet wahrscheinlich nur eine kleine Abspaltung von der großen latero-dorsalen Abteilung, mit der sie im unteren Lendenmark und im Sakralmark oft verschmolzen ist.

Die Veränderungen, welche nun nach aufwärts und nach abwärts mit diesen Gruppen der motorischen Zellen vor sich gehen, sind folgende:

Nach aufwärts nimmt die mediale Gruppe an Umfang zu, sie ist im proximalen Teil von L. 2 und in L. 1 von ansehnlicher Größe. Sie ist dann zuweilen auch wieder in eine ventrale und eine dorsale Untergruppe geteilt, so daß man alsdann von einem Nucleus motorius medio-ventralis und einem Nucleus motorius medio-dorsalis sprechen kann. In den oberen Lumbalsegmenten hat die mediale Gruppe die Eigentümlichkeit, daß sie mit einzelnen oder mit einem größeren Teil ihrer Zellen bis weit in den Vorderstrang heraustritt.

Der laterale Zellkomplex bildet im proximalen Teil von L. 3 einen nach vorn und innen offenen Winkel und hat in L. 2 eine mondsichel-

förmige oder bohnenartige Gestalt, wobei die konvexe Fläche dem konvexen Seitenrande des Vorderhorns und die konkave Fläche nach medio-ventral gerichtet ist. Es lassen sich hier in L. 2 nur eine latero-ventrale und eine latero-dorsale Abteilung erkennen. Oftmals sind auch diese beiden zu einem einzigen großen Kern verschmolzen. L. 1 bildet das Übergangsgebiet vom Dorsal- zum Lumbalmark; hier ist nur eine verhältnismäßig kleine laterale Gruppe zu sehen, die sich am ganzen abschüssigen Seitenrande des Vorderhorns gewöhnlich in Form von kleineren Gruppen bis zum Nucleus sympathicus cornu lateralis hinzieht.

Nach abwärts ist die mediale Gruppe bis S. 2 dist. auch so gut wie nicht vorhanden. Im distalen Gebiet von S. 2 und in S. 3 ist sie wieder gut ausgeprägt und liegt in der medio-ventralen Ecke des Vorderhorns. In S. 4 ist diese medio-ventrale Gruppe dann wieder verschwunden, und es tritt hier eine neue, ungemein prägnante medio-dorsale Gruppe dicht an der vorderen Kommissur auf, die in S. 4 recht beständig sich hält. Sie besteht aus 5—6 großen multipolaren Zellen. Sie ist die kaudalst gelegene Gruppe der motorischen Kerne des Rückenmarks.

Der laterale Zellkomplex verändert sich abwärts in der Weise, daß die drei (bzw. vier) Zellgruppen nach und nach aus der Winkelstellung mehr in eine schräge ventro-dorsale Linie rücken gemäß der Veränderung, welche der seitliche Rand des Vorderhorns eingeht. Die Gruppen nehmen ferner an Zahl der Zellen ab. In S. 3 ist die latero-ventrale Gruppe gegeschwunden und es bestehen entweder eine größere oder zwei kleinere Zellgruppen, oder der restierende laterale Zellkomplex ist in noch kleinere Gruppen gespalten, die am lateralen Rande des Vorderhorns entlang liegen. Am längsten erhält sich die latero-dorsale Gruppe; sie schwindet am Übergang von S. 3 zu S. 4. In S. 4 und S. 5 trifft man noch hier und da einmal eine vereinzelte Zelle vom Typus der großen motorischen.

Nach dieser im vorstehenden gegebenen Gruppeneinteilung der großen, polygonalen motorischen Zellen des Vorderhorns sollen hier noch folgende Fragen einer kurzen Besprechung unterzogen werden:

1. Ist das ganze Rückenmark durchgehends von einer medialen und einer lateralen Zellsäule durchzogen?
2. Wie verhalten sich die Gruppen des Zervikalmarks bzw. der oberen Anschwellung des Rückenmarks zu denjenigen des Lumbosakralmarks bzw. der unteren Anschwellung?

3. Wie verhalten sich die Zellen dieser Zellsäulen hinsichtlich ihrer Größe in den drei Hauptabschnitten des Rückenmarks?

Was die erste Frage anbetrifft, so kann man sie bezüglich der medialen Zellsäule mit ja beantworten. Wenn sowohl einzelne Schnitte wie ganze Abschnitte getroffen werden, wo man kaum eine oder nur recht wenige Zellen der medialen Gruppe wahrnehmen kann, so sind die Zwischenräume verhältnismäßig kurz, und sie werden schließlich doch immer durch vereinzelt gelagerte Zellen überbrückt. Das Bild der Anordnung der Zellen nach Art eines Rosenkranzes hat eine gewisse Berechtigung, wenngleich man hinzufügen muß, daß die einzelnen Abschnitte des Rosenkranzes sowohl bezüglich ihrer Ausdehnung im Längen- wie im Breitendurchmesser außerordentlich verschieden sind, und daß die Verschmälerung durchaus nicht immer mit dem Anfang bzw. Ende eines Segmentes zusammenfällt, sondern außerordentlich viel öfter wechselt. Stark ist die mediale Gruppe im oberen Halsmark, vornehmlich im distalen Gebiet von C. 3 und im proximalen von C. 4. Dann ist die Gruppe bis D. 1 recht schwach. In D. 1 und D. 2 ist sie wieder voluminös, in den übrigen Dorsalsegmenten von recht schwankendem Umfange, in D. 12, L. 1 und L. 2 ist die Gruppe recht erheblich, wieder dann in L. 3 und L. 4 schwach und in L. 5 und S. 1 ist sie so gut wie nicht vorhanden; in S. 2 und S. 3 wird sie wieder stärker; nach unten zu schließt sie mit der medio-dorsalen prägnanten Abteilung in S. 4 ab.

Bezüglich der lateralen Zellsäule ist die erste Frage meiner Ansicht nach zu verneinen. Diese Zellsäule besteht aus zwei Abschnitten, die durch einen langen Zwischenraum getrennt sind. Der erste, obere Abschnitt ist der laterale Zellkomplex des Zervikal- und oberen Brustmarks, der zweite, untere Abschnitt ist der laterale Zellkomplex des Lumbosakralmarks. Zwischen beiden liegt der lange Dorsalteil des Rückenmarks, der keine laterale Zellgruppe im gleichen Sinne hat. Der laterale Zellkomplex des Zervikalmarks erstreckt sich von C. 1 bis D. 2. Hier hört er vollkommen auf, und es setzt sich weiter nach unten zu nur die mediale Zellsäule fort. Wenn diese letztere in einzelnen Segmenten auch in eine mediale und eine laterale Abteilung getrennt erscheint, so ist letztere nur eine kleine weitere Abspaltung der ganzen medialen Säule, wie sie in Regionen, wo ein großer lateraler Zellkomplex existiert, auch öfters vorkommt; sie ist aber keineswegs identisch mit diesem lateralen Zellkomplexe. Gegen diese Auffassung spricht auch keineswegs der Umstand, daß sich an der Grenze zwischen

Dorsal- und Lumbalmark gleichsam kleine Übergangsgruppen zwischen diesen beiden großen Zellsäulen finden. Wie im oberen Teil an der Grenze zwischen Hals- und Dorsalmark die laterale Säule weit von der medialen abrückt und dann im oberen Brustmark aufhört, während die mediale sich fortsetzt, so ist es auch am unteren Ende (vgl. C. 8 dist. und D. 1, ferner S. 3 und S. 4). Auch hier schiebt sich die laterale immer mehr seitlich von der medialen ab und hört früher auf, während die mediale sich noch weiter fortsetzt. Ebenso wie die Extremitäten besondere Anhängsel des Rumpfes darstellen, so bilden auch die beiden lateralen Zellsäulen besondere Anhängsel an der medialen Stammsäule, die sich durch das ganze Rückenmark fortsetzt.

Was die zweite Frage anbetrifft, so ist eine Ähnlichkeit beider medialen Gruppen im Zervikal- und Lumbosakralmark insofern vorhanden, als beide Male in der Höhe der Hauptanschwellung des Rückenmarks die mediale Gruppe recht schwach ausgebildet ist, während sie darüber und darunter an Größe recht erheblich zunimmt. Eine Homologie der einzelnen Abteilungen der lateralen Zellkomplexe ließe sich nur dann aufstellen, wenn man annähme, daß die kleine unbeständige ventrale Gruppe des Lendenmarks ein Homologon der kleinen, aber ziemlich beständigen latero-ventralen Gruppe des Zervikalmarks wäre. Dann würden diese beiden Zellkomplexe sich entsprechen. Es würde alsdann die latero-intermediäre des Zervikalmarks homolog der latero-ventralen des Lumbosakralmarks sein. Beide stülpen die laterale Vorderhornecke mächtig aus, und die latero-dorsale Abteilung des Zervikalmarks entspräche der latero-dorsalen und zentralen des Lumbosakralmarks, da ja diese zentrale eine Abspaltung der großen latero-dorsalen darstellt. Indessen so verführerisch es ist, diese Homologie aufzustellen, so sind die Gruppenbildungen des Lumbosakralmarks doch nicht so durchsichtig wie diejenigen des Zervikalmarks, weil die Gruppen im ersteren zu stark zusammengeschoben sind. Außerdem, wie erwähnt, ist die von mir als ventrale bezeichnete Zellgruppe zu winzig. Aber vielleicht dürfte eine Untersuchung einmal von Affen und zweitens von niederen Tieren darüber Aufschluß geben.

Was die dritte Frage anbetrifft, so findet man im allgemeinen in der medialen Gruppe im Durchschnitt etwas kleinere Elemente als in der lateralen. Dies tritt im Lumbosakralmark besonders deutlich hervor. In den drei Hauptabschnitten des Rückenmarks verhalten sich die Zellen so, daß

die Zellen des Halsmarks diejenigen des Dorsalmarks an Größe übertreffen, und daß diejenigen des Zervikalmarks wiederum bei weitem von den Zellen des Lumbosakralmarks an Größe übertroffen werden. Im letzteren finden sich wahre Riesenzellen. Jede motorische Zelle innerviert wahrscheinlich eine ganze Anzahl von Muskelfasern, was ja aus dem Vergleich der Anzahl beider mit Sicherheit hervorgeht. Je größer nun eine Nervenzelle, um so mehr Muskelfasern wird sie innervieren. Daraus folgt, daß die motorische Zelle des Lumbosakralmarks ein größeres Innervationsgebiet darstellt als die motorische Zelle des Zervikalmarks und diese letztere wieder ein größeres als die Zelle des Dorsalmarks.

Literatur[1]. Die motorischen großen multipolaren Zellen der Vorderhörner sind von den Autoren am eingehendsten untersucht worden. Dies erklärt sich aus dem Umstande, daß ihre Funktion am frühesten erkannt und einheitlich gedeutet wurde, und daß diese Zellen wegen ihrer Größe selbst den früheren einfachen Untersuchungsmethoden recht gut zugänglich waren.

Der erste, welcher diese Zellengruppen des motorischen Gebiets genau beschrieben und geradezu mustergültig abgebildet hat, war B. Stilling[2]. Er unterscheidet im oberen Halsmark (C. 3) 1. die vordere oder innere Gruppe, 2. die hintere oder äußere Gruppe. Die erstere entspricht nach seinen beigegebenen Abbildungen der medio-ventralen, die letztere der lateralen Gruppe. In den folgenden Halssegmenten bezeichnet er bald die medio-ventrale, bald die latero-ventrale (letztere ganz oder zum Teil) als vordere, innere Gruppe, in anderen Halssegmenten nimmt er auch die latero-ventrale und latero-intermediäre Gruppe als vordere, während er die mediale (wahrscheinlich, weil sie zu klein und nicht recht sichtbar war) gar nicht beachtet. Im ganzen aber ist es geradezu staunenswert, wie genau er bei der einfachen, ihm damals zu Gebote stehenden Methode die Nervenzellengruppen in den Zeichnungen dargestellt hat, so daß man die von mir aufgestellten Abteilungen, fast ebenso, wie sie vorher beschrieben sind, wiedererkennt. In der unteren Hälfte der Lendenanschwellung unterscheidet er 1. die vordere Gruppe; sie liegt in der am meisten nach vorn

[1] Es sind hier wie in den übrigen Abschnitten nur die wichtigen Arbeiten berücksichtigt worden; die Literatur über die Zellgruppen des Rückenmarks habe ich erst durchgesehen, nachdem die eigenen Untersuchungen abgeschlossen waren. Es geschah dies, um bei den Untersuchungen ganz unbeeinflußt zu sein.

[2] B. Stilling, Neue Untersuchungen über den Bau des Rückenmarks. Kassel 1859.

und außen vorspringenden Masse, 2. die hintere oder hintere äußere Gruppe; sie liegt an dem hinteren Teil der seitlichen Grenze des grauen Vorderhorns, 3. die innere oder mittlere Gruppe; sie liegt im Zentrum des grauen Vorderhorns, 4. hintere innere Gruppe; sie liegt am hinteren Teil der inneren Grenze des grauen Vorderhorns, unfern der Commissura anterior. Stilling beschreibt ferner fast vollkommen richtig die Veränderungen, welche diese einzelnen Gruppen im Lumbosakralmark eingehen und erwähnt im dritten Sakralsegment eine kleine Gruppe großer Nervenzellen am vorderen Ende des Innenrandes des Vorderhorns. Es ist wohl möglich, daß Stilling die mediale Gruppe hier gesehen hat, welche in S. 4 und auch schon etwas im distalen Gebiet von S. 3 hervortritt und welche, wie aus meinen Untersuchungen hervorgeht, die kaudalst gelegene des ganzen Rückenmarks ist. Außer diesen Gruppen erwähnt der Autor, daß zerstreute große Zellen am medialen Rande des Vorderhorns sämtlicher Segmente vorausgesetzt werden müssen, wenn solche auch nicht in den Zeichnungen wiedergegeben worden sind. Schließlich führt er an, daß zerstreute große Zellen überall im Vorderhorn zu finden sind, und daß die Gruppen großer Nervenzellen am Ende von S. 4 vollkommen aufhören, was mit meinen Befunden vollkommen übereinstimmt.

Beisso[1] nimmt im Vorderhorn des Halsmarks vier Gruppen an, 1. innere Gruppe, 2. äußere Gruppe; diese zerfällt wieder in a) eine vordere, b) eine hintere; und 3. eine besondere Gruppe, die zwischen der inneren und der vorderen äußern liegt. Diese Einteilung würde mit der von mir gegebenen vollkommen übereinstimmen.

Die zweite, genauere Beschreibung der Vorderhornzellen, wie der Zellen des Rückenmarks überhaupt, befindet sich in der bedeutsamen Arbeit von W. Waldeyer[2].

Waldeyer unterscheidet von großen multipolaren Zellen im Vorderhorn 1. eine mediale vordere Gruppe, 2. eine mediale hintere Gruppe, 3. eine laterale vordere Gruppe und 4. eine laterale hintere Gruppe. Die medialen Gruppen sind gering bevölkert; die hintere mediale ist noch spärlicher als die vordere, sie besteht aus kleineren Zellen. Die laterale vordere Gruppe geht nach Ansicht dieses Autors durch die ganze Länge des

---

[1] Beisso, Del midollo spinale. Genova 1873. (Zitiert nach Waldeyer).

[2] W. Waldeyer, Über das Gorillarückenmark. Sitzungsber. der Berl. Akad. d. Wiss. 1888.

Rückenmarks. Im unteren Halsmark nimmt sie genau die laterale obere Ecke des Vorderhorns ein und bleibt hier auch im oberen Dorsalmark. Die laterale hintere Gruppe ist die stärkste, im mittleren Dorsalmark ist sie von der vorigen nicht zu trennen. Im unteren Halsmark zeigte sich an vielen Schnitten eine besondere kleine Gruppe (in den Figuren mit *a* bezeichnet), welche an dem sehr breiten vorderen Rande des Vorderhorns die Mitte einnimmt und hier einen kleinen Vorsprung bedingt. (Diese Gruppe entspricht meiner latero-ventralen.) Waldeyer erwähnt ferner, daß die laterale vordere Gruppe häufig in zwei Untergruppen zerfällt, von denen die eine mehr medial und hinten, die andere mehr lateral und vorn gelegen ist. (Diese Untergruppen entsprechen genau dem von mir angegebenen Nucleus latero-intermedius externus und internus.) Die mediale Untergruppe ist nach Waldeyer gewöhnlich die größere. Die laterale hintere Gruppe erscheint dem Autor am seltensten abgeteilt; hin und wieder traf er auch wieder eine weitere Zerlegung mit verschiedener Anordnung. Für die tieferen Halssegmente wäre dann das Zunehmen der lateralen vorderen und lateralen hinteren Gruppe charakteristisch; beide Gruppen seien oft nicht scharf getrennt, die hintere laterale Gruppe hätte zuweilen 3—4 Untergruppen. Im ganzen also stimmt die Einteilung der Zervikalgruppen nach Waldeyer vollkommen mit der von mir gegebenen überein. Der Hauptunterschied ist der, daß Waldeyer die kleine Gruppe im Vorsprung des ventralen Vorderhornrandes als eine besondere für sich betrachtet, während sie nach meinen Untersuchungen die Fortsetzung der latero-ventralen Gruppe der oberen Zervikalsegmente ist.

Für das untere Lumbalmark führt Waldeyer an, daß die lateralen Zellen drei Gruppen zeigen, eine vordere periphere, eine vordere zentrale und eine hintere. Die ersten beiden entsprechen der vorderen lateralen Gruppe. Im Sakralmark unterscheidet der Autor noch eine mediale vordere und eine mediale hintere Gruppe; die lateralen Gruppen lägen auch hier in 3 Gruppen, eine vordere, mittlere und hintere. Die größte sei die vordere, die hintere wäre klein und sei nur von der mittleren abgetrennt. In S. 4 sah Waldeyer eine mediale vordere Gruppe und die laterale Gruppe und in S. 5 und im Coccygealmark unterschied er Medial- und Lateralzellen des Vorderhorns. Waldeyer schließt sich der Anschauung Schwalbes (Neurologie 1881) an, daß die Gruppen im Rückenmark segmentale Anordnung aufweisen.

Von neueren Autoren gibt Ziehen in seiner »Anatomie des Rückenmarks und Gehirns, Jena 1899« eine allgemeine, etwas ausführliche Beschreibung der Vorderhornzellen. Er sagt: Die Verteilung und Anordnung der Ganglienzellen im Querschnitte scheint auf vielen Schnitten keinerlei Regelmäßigkeit zu zeigen, auf anderen lassen sich hingegen sehr gut vier Hauptgruppen, eine ventro-mediale, ventro-laterale, dorso-mediale und dorso-laterale erkennen, welche den vier Ecken des Vorderhorns entsprechen. Von den aufgeführten Gruppen ist die dorso-laterale gewöhnlich die mächtigste oder wenigstens ebenso mächtig wie die ventro-laterale. Die einzelnen Gruppen werden dann in ihrem Verlaufe durch das ganze Rückenmark etwas näher beschrieben. Aus der Beschreibung geht hervor, daß auch dieser Autor (wie wohl überhaupt die Mehrzahl der Autoren, Bruce ausgenommen) der Ansicht ist, daß die laterale Zellgruppe durch das ganze Rückenmark durchgeht, während ich eine gegenteilige Ansicht vertrete, die ich vorher (S. 21) begründet habe. Hervorzuheben ist ferner, daß auch Ziehen im unteren Halsmark zwischen der ventro-medialen und der ventro-lateralen Gruppe am ventralen Rande des Vorderhorns eine kleine, besonders scharf abgegrenzte intermediäre Zellgruppe gefunden hat. Das ist dieselbe Gruppe, die schon Stilling abgebildet, die von Beisso vielleicht zuerst direkt beschrieben wurde, und die auch Waldeyer besonders hervorhebt. Während aber Waldeyer den Vorsprung, in welchem diese kleine Gruppe liegt, mit dem von Obersteiner in seiner »Anleitung beim Studium des Baues der nervösen Zentralorgane 4. Aufl. 1901« S. 258 abgebildeten richtig identifiziert, meint Ziehen, daß dieser Vorsprung und die darin liegende Zellgruppe mit dem von Obersteiner angegebenen Vorsprunge nichts zu tun hätte. Dieser letztere Vorsprung sei die vordere laterale Ecke des Vorderhorns. Meine Untersuchungen haben erwiesen, daß der in Frage kommende kleine Vorsprung am ventralen Vorderhornrande die Fortsetzung der lateralen Vorderhornecke bildet. Der in C. 4, C. 5 und C. 6 nach hinten abschüssige Teil des lateralen Vorderhornrandes wölbt sich in C. 7 nach ventro-lateral buckelförmig aus. Dieser Buckel nimmt alsdann die laterale Ecke des Vorderhorns ein, während die frühere seitliche Ecke des Vorderhorns dadurch in die Mitte des Vorderrandes zu liegen kommt und sich in dieser vorspringenden Zacke erhält. Die Gruppe von Zellen, die in dieser Zacke liegt, entspricht demgemäß vollkommen der latero-ventralen Gruppe der oberen Zervikalsegmente, woraus sich dann die von mir ge-

gebene Einteilung des lateralen Zellkomplexes als die rationellste ergibt. Diese Einteilung ist vor mir vielleicht schon von Beisso angedeutet worden.

Will man die zerstreuten großen Zellen des Vorderhorns als besondere Klasse anführen, wofür Ziehen besonders eintritt, so ist dagegen nichts einzuwenden, man müßte dann aber ebenso besondere abgesprengte Gruppen nach der weißen Substanz anführen. Ich halte dies aber nicht für ratsam, weil dies eine zu große Zersplitterung ergeben würde. In der Mehrzahl der Fälle liegen die zerstreuten Zellen in der Nachbarschaft oder im Bereich der einen oder anderen Gruppe, und auch die in die weiße Substanz abgesprengten Zellen oder Zellgruppen lassen sich ohne Schwierigkeit den bekannten Gruppen vollkommen einordnen. Für letztere will ich nochmals gegenüber anderen Ansichten hervorheben, daß man sie stets auf ausgezogenen kleinen Strichen oder kleinen Inseln von grauer Substanz liegen sieht.

Aus neuerer Zeit sind dann noch drei bedeutsame Arbeiten von Van Gehuchten und de Neef[1], von B. Onuf[2] und von Alexander Bruce[3] anzuführen.

Van Gehuchten und de Neef haben die Zellgruppen des Lumbosakralmarks bei einem dreijährigen Kinde auf einer Schnittserie sehr eingehend untersucht und erhielten folgende Resultate: Im ganzen ersten und im zweiten Lumbalsegment fanden sie zwei kleine Gruppen, eine antero-interne und eine antero-externe. Letztere sei die Fortsetzung analoger Gruppen des Dorsalmarks. (Meine gegenteilige Ansicht habe ich vorher näher begründet.) Vom dritten Lumbalsegment an vermehrt sich die Zahl der Zellen ziemlich schnell, und diese Vermehrung reicht bis zum ersten Sakralsegment, um dann wieder abzunehmen und fast vollkommen im oberen Teil des vierten Sakralsegmentes zu verschwinden. Der Abschnitt des Rückenmarks zwischen dem dritten Lumbalsegment und dem vierten Sakralsegment enthält alle Zellen für die Muskeln der unteren Extremität. Im dritten Lumbalsegment erscheinen zwei neue Gruppen,

[1] Van Gehuchten und de Neef, Les noyaux moteurs de la moelle lombo-sacrée. Le Nevraxe Vol. 1. 1900.

[2] B. Onuf, Notes on the arrangement and function of the cell groups in the sacral region of the spinal cord Journ. of nerv. and ment. dis. Vol. XXVI, p. 498. Vgl. Jahresbericht f. Neurol. und Psych., Bd. III, S. 138.

[3] Alexander Bruce, A topographical atlas of the spinal cord. Edinburg, Williams & Nurgate 1901.

eine antero-laterale und eine zentrale. Die Gruppen nehmen an Volumen in L. 4 zu, um am oberen Rande von L. 5 zu verschwinden. In diesem Niveau erscheinen drei neue Zellkolonnen, eine antero-externe, eine postero-laterale und eine dritte, welche mit dem kaudalen Teil der früheren zentralen wieder eine zentrale Gruppe bildet. Im ganzen fünften Lumbalsegment findet man nur die drei eben genannten Gruppen; die gleichen Gruppen sind in S. 1 vorhanden. Am Anfang des zweiten Sakralsegmentes tritt eine neue Zellsäule, hinter und nach außen von der postero-lateralen Säule auf, das ist der post-postero-laterale Kern von Onuf (s. weiter unten), welchen die Autoren als sekundäre postero-laterale Gruppe bezeichnen. Im unteren Teil von S. 2 verschwinden die antero-laterale und zentrale Abteilung und zu gleicher Zeit entfalten sich stärker die postero-laterale und post-postero-laterale Gruppe. In S. 3 trifft man nur die beiden letztgenannten Gruppen. Die postero-laterale Gruppe verschwindet in der Mitte von S. 3, während die post-postero-laterale bis Anfang von S. 4 zu verfolgen ist. Die Autoren haben auch versucht, die Länge, Dicke und Lagerung dieser Zellgruppen in einem Schema darzustellen. Die antero-externe, die postero-laterale und die post-postero-laterale sind gut abgegrenzte Gruppen, die anderen nicht. Eine ähnliche Zellgruppierung soll sich nach Ansicht von Van Gehuchten (Anatomie du système nerveux, Louvain, 1906) in der Halsanschwellung von C. 4—D. 1 finden.

Die konstanten Gruppen, latero-ventrale, latero-dorsale und zentrale, konnten Van Gehuchten und de Neef auch feststellen; die übrigen sind nach Ansicht der Autoren nicht konstant, genau so, wie ich es vorher gesagt habe. Bei dieser Sachlage ist es mir eigentlich unverständlich, wie es den Autoren möglich gewesen ist, das Verschwinden der einen bzw. anderen Zellsäule festzustellen. Verfolgt man nämlich die Kerne auf hintereinander folgenden Schnitten, so hört bald hier und bald dort einmal eine Gruppe auf, um aber bald wieder zu erscheinen; man könnte also mindestens 20 Zellsäulen aufstellen, wenn man sich nach diesem Phänomen richtete. Ich halte es deshalb für unmöglich, einzelne bestimmte Zellsäulen der Längsrichtung nach abzugrenzen. Dieser Zellkomplex ist vielmehr vergleichbar einem Wabenbau mit recht ungleichen Zwischenräumen; aber so groß oder klein der Zwischenraum ist, immer besteht ein kontinuierlicher Übergang der einen Zellgruppe zur anderen, und wenn er auch an dieser oder jener Stelle gelockert oder aufgehoben erscheint, so ist das nur eine

Täuschung durch den Schnitt, der eben gerade einen Zwischenraum getroffen hat; nach mehreren Schnitten weiter ist der Zusammenhang zwischen zwei benachbarten Kernen wieder vorhanden.

Die Arbeit von Onuf ist mir leider im Original nicht zugänglich gewesen. Der Autor gibt (nach dem Referat im Jahresbericht für Neurologie und Psychiatrie) eine Anschauung von dem Wandel in der Ausbildung der Zellgruppen der Vorderhörner von L. 1—S. 5 beim Menschen. Vordere und hintere mediale Gruppe treten von L. 2 (hintere Gruppe) bzw. L. 4 sehr schwach auf, um im Bereich von S. 3 (bzw. S. 2 und S. 3) mittelstark vertreten zu sein und dann zu verschwinden. Die antero-laterale Gruppe nimmt von L. 2—S. 1 stark zu, um dann schnell abzunehmen: von S. 2 an ist sie verschwunden; die post-laterale Gruppe, welche in L. 1 noch deutlich ist, zeigt sich dann bis L. 4 kaum angedeutet(?), um in L. 5, S. 1 und im proximalen Teil von S. 2 sehr stark, im distalen Teil von S. 2 sehr schwach und von da ab gar nicht mehr aufzutreten. An die Stelle der letzteren Gruppe erhebt sich eine solche, welche (zuerst hinter ihr gelegen, also post-postlateral) in S. 1 auftritt und sich bis zum distalen Teil von S. 3 erstreckt. Die lateralen Zellgruppen des Vorderhorns (antero-post- und post-postlaterale) nimmt der Autor mit van Gehuchten und de Buck (Contribution à l'étude des localisations des noyaux dans la moelle lombo-sacrée, Revue neurol. 1898) sowie Sano (Les localisations motrices dans la moelle lombo-sacrée, Journ. de Neurol. et d'Hypnol. 1897, Nr. 13) für die Beherrschung der Beinmuskeln in Anspruch, die antero-mediale Gruppe im Anschluß an Kaiser (Die Funktionen der Ganglienzellen des Halsmarkes, Haag 1891) für die Rumpfmuskeln, die postero-mediale für die Perinealmuskeln und die Sphinkteren.

A. Bruce sagt über die Vorderhornzellengruppen des menschlichen Rückenmarks, die er auch in seinem schönen Atlas naturgetreu abbildet, folgendes: Die mediale Gruppe ist durch das ganze Rückenmark vertreten, mit Ausnahme von L. 5, S. 1 und oberer Hälfte von S. 2. Die Zellen versorgen die Muskeln des Rumpfes. Die antero-mediale Gruppe erreicht ihr Maximum in C. 4 und C. 5. Bruce unterscheidet hier noch eine etwas äußere und nach hinten gelegene kleine Gruppe, welche das spinale Zentrum des Phrenikus darstellen soll. (Nach Untersuchungen von Kohnstamm, Zur Anatomie und Physiologie des Phrenikuskerns, Fortschritte der Medizin 1898, Nr. 7, und von Sano, Nucleus diaphragmae,

Étude sur l'origine réelle du nerf diaphragmatique, Journ. med. de Bruxelles 1898, Nr. 42 scheint die Kerngruppe doch mehr dem von mir benannten Nucleus latero-intermedius internus zu entsprechen). Am distalen Ende von C. 8 schwillt die mediale Gruppe wieder an, um durch das ganze Dorsalmark zu gehen. In L. 1 — L. 3 liegen wenige Zellen in einem kleinen antero-lateralen Winkel, welche der Autor zur medialen Gruppe rechnet, oder die er als eine spezielle Gruppe rechnet, welche keine Beziehung zur antero-lateralen Gruppe hat. Die mediale Gruppe erscheint dann wieder im distalen Teil von S. 2 und setzt sich bis S. 4 fort, wo sie auf dem Schnitt durch etwa 10 Zellen von beträchtlicher Größe repräsentiert wird. Die laterale Gruppe teilt Bruce im Halsmark in eine antero-laterale und eine postero-laterale. In C. 7 und C. 8 soll noch dazu eine post-postero-laterale kommen. Diese letztere soll besonders stark in D. 1 sein. Die laterale Zellsäule ist nicht vertreten im Dorsalmark, eine Anschauung, die auch ich vorher, S. 21, begründet habe. Im Lumbosakralmark findet man eine antero-laterale und eine postero-laterale Gruppe bis zum unteren Ende von S. 2 bzw. S. 3. Von L. 2 bis zu S. 2 (prox.) ist außerdem eine zentrale Gruppe vorhanden, welche nach innen von den beiden vorigen liegt. In S. 1, S. 2 und S. 3 fand der Autor noch eine schmale Gruppe hinter der postero-lateralen, welche der post-postero-lateralen von Onuf entsprechen soll. Bezüglich der Veränderung, welche mit der lateralen Ecke des Vorderhorns im Halsmark vor sich geht, sagt der Autor folgendes: »Within the sixth segment a remarkable change, at first sight difficult to interpret, takes place in the position and size of the antero-lateral group. The antero-lateral angle and with it, its corresponding group of cells, become displaced in an inward direction. The number of cells within the group diminishes rapidly and at the same time, between it and the postero-lateral group a new collection of cells appears. This group is the cause of the projection seen between the antero-lateral and postero-lateral angles.« Aus dem Gesagten entnehme ich, daß Bruce über das Entstehen des vorderen seitlichen Vorsprungs des Vorderhorns in C. 7 derselben Ansicht ist wie ich, und daß auch er meint, daß die vorher (proximal) im lateralen vorderen Winkel gelegene Zellgruppe nach einwärts geschoben wird und dabei gleichzeitig an Volumen abnimmt. Nur irrt der Autor, wenn er sagt, daß dann erst die neue (intermediäre) Gruppe auftritt. Diese war auch schon vorher da,

nur tritt sie jetzt stärker hervor. Bruce meint, daß Hals- und Lumbosakralmark in der Zellgruppierung des lateralen Zellkomplexes eine große Ähnlichkeit zeigen; auch Bruce ist der Ansicht, daß die Zellen der Lumbosakralregion größer sind als diejenigen des Dorsalmarkes, und die des letzteren kleiner als die Zellen des Zervikalmarkes. Die Bestimmung und Abgrenzung der motorischen Gruppen bei Bruce hat viel Übereinstimmendes mit der meinigen. Nur über das Aufhören von einzelnen Gruppen und das Auftreten von neuen bin ich etwas anderer Ansicht als er und die vorher genannten Autoren. Die verschiedene Ansicht kann darin ihren Grund haben, daß die Autoren keine vollständige Serie zur Verfügung hatten, was bei Bruce ja sicher zutrifft, da er nur jeden zehnten Schnitt untersucht hat. Indessen es ist auch möglich, daß Varietäten vorkommen.

Das untere Ende der motorischen Kernsäulen geben die Autoren verschieden an. Einzelne konnten die Kerne bis zur unteren Grenze von L. 4, andere nur bis L. 3 verfolgen. Wahrscheinlich hängt die Differenz von der mangelhaften Bestimmung der Segmente ab.

Daß die motorischen Zellen des Lumbosakralmarks diejenigen des Zervikalmarks an Größe übertreffen, ist bei Tieren schon von einer Anzahl von Autoren beobachtet worden, so in neuster Zeit wieder von Warnke. (Über Beziehungen zwischen Extremitätenentwicklung und anatomischen Formverhältnissen im Rückenmark. Vgl. Anatomische Untersuchungen über das Rückenmark. Journ. f. Psychol. u. Neurol. Bd. III, S. 257) und von Schmidt (ebenda Bd. IX, Heft 1/2).

2. Nuclei sympathici medullae spinalis.

Mit diesem Namen werden eigenartige Zellformationen bezeichnet, welche nach den bisherigen Untersuchungen im Seitenhorn bzw. in der intermediären Zone zwischen Vorder- und Hinterhorn gelegen sind. Diese Zellformationen sind von B. Stilling als »Seitenhorngruppe«, von L. Clarke als »Intermediolateraltrakt«, von Waldeyer als »Seitenhornzellen« benannt worden.

Ebenso wie die großen multipolaren Vorderhornzellen zweckmäßig als Nuclei motorii bezeichnet werden, um mit dem Namen gleich auf ihre Funktion hinzuweisen, so ist es auch wohl angebracht, obige Zellformationen als Nuclei sympathici zu benennen, da ihre Beziehungen zum pe-

ripherischen sympathischen System durch die Arbeiten von Gaskel, Sherrington, Langley, Onuf und Collins, Herring, mir, Bruce und Pirie u. a. wohl zweifellos feststehen. Es gibt im menschlichen Rückenmark nach meinen Untersuchungen drei solcher Zellformationen:

a) Nucleus sympathicus **lateralis** superior s. thoracalis, s. cornu lateralis,

b) Nucleus sympathicus **lateralis** inferior s. sacralis,

c) Nucleus sympathicus **medialis** inferior s. lumbo-sacralis.

Die obere laterale Kernsäule des sympathischen Systems (a) erstreckt sich von C. 8 bis zum oberen Abschnitt von L. 3, die untere, laterale Kernsäule (b) von S. 2 bis ins Coccygealmark und die dritte mediale untere Kernsäule (c) von L. 4 bis gleichfalls ins Coccygealmark; b und c verschmelzen im untersten Rückenmarksabschnitt zu einem gemeinsamen Areal.

Obwohl sich schon aus der Aufstellung dieser Abteilungen ergibt, daß ich solche Zellformationen im übrigen Rückenmark nicht gesehen habe, so sei doch noch einmal hervorgehoben, daß im ganzen Halsmark mit Ausnahme von C. 8 deutliche Gruppen solcher Zellen sympathischer Art nicht zu konstatieren waren. Ob vereinzelte derartige Zellen im übrigen Rückenmark vorkommen, dies zu entscheiden, ist auf Grund des angewandten Färbungsverfahrens nicht möglich, obwohl der Beschauer von einzelnen Zellen hier und da den Eindruck gewinnt, sie könnten den sympathischen homolog sein. Erwähnt muß aber werden, daß auch noch in tieferen Lumbalsegmenten an der seitlichen Grenze zwischen Vorder- und Hinterhorn in vereinzelten Schnitten kleine Gruppen von Zellen zu beobachten sind, die den sympathischen mindestens sehr ähnlich sehen.

a) Nucleus sympathicus lateralis superior s. cornu lateralis.

Der Nucleus sympathicus lateralis superior medullae spinalis beginnt im distalen Abschnitt von C. 8. Er ist in diesem Segment nur auf einzelnen Schnitten in seiner hervorstechenden Art ausgeprägt; sehr viel besser tritt er in D. 1 hervor, wo er auch ziemlich konstant auf den Schnitten erscheint. Schon im distalen Abschnitt von C. 8 und noch mehr in D. 1 ist die laterale Peripherie des Vorderhorns verschmälert und nach außen stark konvex abgerundet. In dieser Abrundung liegt der laterale Komplex der großen motorischen Nervenzellen. In den proximalen Schnitten von D. 1 ebenso wie in C. 8 liegt der Nucleus sympathicus am dorsalen

Rande der abgerundeten seitlichen Vorderhornecke; von hier aus wandert der Kern, wenn man ihn weiter distalwärts in D. 1 verfolgt, an Größe zunehmend, direkt nach der stumpfen seitlichen Vorderhornecke zu und hält diese Ecke besetzt. Er liegt hier stets dicht nach außen von den motorischen Zellen der lateralen Gruppe, wobei er auch mitunter diese stumpfe seitliche Vorderhornecke bogenartig umfaßt. In den kaudalen Schnitten von D. 1 spitzt sich die laterale Ecke des Vorderhorns scharf zu, und alsdann liegt der Kern direkt in dieser Spitze.

Der Kern ist so charakteristisch, daß er sofort aus allen anderen Zellen und Zellkernen heraus zu erkennen ist. Charakteristisch sind seine Lage, die Art und Größe seiner Zellen und vor allem auch der Umstand, daß diese Zellen dicht gedrängt in einem oder in mehreren Haufen zusammenliegen.

D. 1. Die Zellen des Nucleus sympathicus sind ungefähr halb so groß wie die daneben liegenden des lateralen Zellkomplexes des Vorderhorns. Sie sind polygonal, aber mit ganz abgestutzt aussehenden Fortsätzen, so daß sie bei schwächerer Vergrößerung rundlich oder ovoid erscheinen; bei solcher Vergrößerung sehen sie auch fast vollkommen homogen, ja vielfach glasig aus. Der Nucleus sympathicus als ganze Zellformation hat große Ähnlichkeit mit dem dorsalen Vaguskern der Medulla oblongata. Im allgemeinen ist die Gruppe in den proximalen Schnitten von D. 1 verhältnismäßig klein (5 bis 15 Zellen), in der Mitte von D. 1 und in den kaudalen Schnitten dieses Segmentes kann sie bis auf 30 Zellen anwachsen. Die Zellen erscheinen rundlich, eckig, oval und polygonal, sie besitzen einen großen, hellen Kern und ein deutliches Kernkörperchen. Der Zelleib enthält um den Kern am Rande einen Saum von kleinen Nißlschen Schollen. Hier und da scheinen auch einzelne Zellen etwas gelbes Pigment zu besitzen.

D. 2. Der Nucleus sympathicus ist ziemlich konstant, in den aufeinanderfolgenden Schnitten ziemlich regelmäßig an- und abschwellend. Er liegt überwiegend in der Spitze des Seitenhorns. Vergleicht man letzteres mit dem Ursprung des Achsenzylinders aus einer Nervenzelle, so trifft man im breiten basalen Teil des Ursprungskegels hin und wieder eine dichte Ansammlung ganz kleiner Zellen von rundlicher, eventuell kleinkeulenförmiger Gestalt. Es ist sehr verlockend, auch diese Zellen zur Seitenhorngruppe zu zählen. Indessen ist dies mehr als zweifelhaft. Einmal haben diese kleinen Elemente nicht das charakteristische Aussehen wie die Zellen der Seitenhorn-

spitze, zweitens sammeln sie sich selten zu dichten Haufen an, was die Formation des Sympathicus meistens tut, und schließlich, wenn man den auf solche Ansammlung folgenden Schnitt untersucht, findet man sie nicht mehr. Ich bin deshalb nicht geneigt, diese kleinen Elemente zur gleichen Formation des Nucleus sympathicus zu rechnen. Charakteristisch sind nur die etwas größeren Elemente, die in D 2 fast ausschließlich in der ausgezogenen Spitze des Seitenhorns liegen. Allerdings kann es vorkommen, daß diese ausgezogene Spitze auf einzelnen Schnitten wie abgetrennt vom Seitenhorn liegt und man dann zwei Abteilungen des Kerns, die eine auf der abgetrennten Spitze und die andre auf dem Festlande des Seitenhorns, beobachtet. Diese größeren Elemente des Kerns, welche für ihn charakteristisch sind, erscheinen nun auf den Schnitten noch verschieden groß. Das liegt aber wohl mehr in der verschiedenen Art, wie sie vom Schnitt getroffen sind, ob mehr in der Längsachse, dann erscheinen sie spindel- oder keulenförmig, oder in Kaulquappenform, oder mitten in der Querachse, dann sind sie mehr rundlich bzw. abgestutzt u. dgl. mehr. Die Zellen liegen oft kettenförmig nebeneinander. In einzelnen Schnitten machen sie einen ziemlich umfangreichen Zellkomplex aus.

D. 3. Der Nucleus sympathicus ist im ganzen wie vorher; in einer nicht geringen Anzahl von Schnitten ist er recht groß (30—40 Zellen enthaltend). Durch strahlige Aufsplitterung der Spitze des Seitenhorns ist er gleichfalls oft in seinen äußeren Teil strahlenartig aufgesplittert. Er nimmt hier in D. 2 auch mehrfach einen Teil der Basis des kegelförmigen Seitenhorns ein und zieht sich etwas zum Winkel nach dem Hinterhorn hin. Die Zellen liegen wie Mosaiksteine sehr dicht zusammen, oder ziehen sich in einer Reihe am dorsalen Rande des Seitenhorns hin. An einer Anzahl von Präparaten macht es den Eindruck, als ob der Nucleus sympathicus auch noch ziemlich weit nach innen in den sogenannten Confluens substantiae griseae (Zwischenteil der grauen Substanz) aussprüht.

D. 4. Der Nucleus sympathicus teilt sich zuweilen in drei Gruppen; die eine derselben liegt an der Spitze des Seitenhorns; sie ist die konstanteste. Die zweite liegt am dorsalen Rande des Seitenhorns nahe am Winkel zwischen Vorder- und Hinterhorn; diese Gruppe wird recht oft getroffen und hat die Eigenschaft, daß sie sich nach innen etwas zuspitzt, wie wenn sie auf die vordere Kommissur zulaufen wollte. Beide Gruppen sind vielfach durch einen am dorsalen Rande des Seitenhorns laufenden Zellzug gleicher

Art verbunden; die dritte Gruppe, die sehr selten isoliert wahrgenommen wird, ist eine Abspaltung von Zellen des Gesamtkerns am ventralen Rande des Seitenhorns. In der Gruppe der Seitenhornspitze selbst liegen einzelne Zellen, die besonders groß erscheinen, und die den Zellen des Kerns der oberen Trigeminuswurzel sehr ähnlich sehen. Zu erwähnen wäre noch, daß einzelne Zellen des Nucleus sympathicus auch dorsal in den Processus reticularis ausstrahlen. Verbinden sich alle Abteilungen zu einem Komplex, so ist die Zellgruppe von recht ansehnlichem Umfange. Recht zahlreich sind hier in D. 4 auch Zellen gleicher Art, die in den Confluens substantiae griscae ausstrahlen.

D. 5 und D. 6. Der Nucleus sympathicus ist in vielen Schnitten gut ausgeprägt. Am konstantesten sind immer die Zellen in der Spitze des Seitenhorns selbst. Viele aussprühende im Confluens cornuum.

D. 7 und D. 8. Der Nucleus sympathicus ist im ganzen etwas reichlicher als in D. 6. Er zeigt auch einen ziemlich regelmäßigen Turnus in der Art, daß die Gruppe an- und abschwillt. Ist die Gruppe gut ausgeprägt, so zieht sie sich bis zum Winkel nach dem Hinterhorn hin, entweder kontinuierlich oder auf diesem Wege in zwei, mitunter sogar in drei kleinere Untergruppen zerfallend. Auch in diesen kleineren Gruppen liegen die Zellen dicht gedrängt zusammen, aber man begegnet auch Schnitten, wo sie ein wenig lockerer gelagert sind. Besonders zu betonen ist, daß in solchen Schnitten, in welchen die charakteristischen Zellen dieser Gruppe fehlen, das Seitenhorn und die angrenzende Partie des Hinterhorns von vielen kleinen Elementen angefüllt ist, die nicht die Charaktere der Zellen des sympathischen Kerns an sich tragen. In anderen Schnitten können diese kleineren Elemente, die recht vielgestaltig sind, sich unter die typischen sympathischen Zellen einmischen, so daß dann die Abgrenzung der letzteren gewisse Schwierigkeiten bietet.

D. 9 und D. 10. Der Nucleus sympathicus ist oft gut abgegrenzt. Die größeren Elemente des Kerns findet man mehr in der Spitze des Kerns, sie fehlen freilich auch nicht in den übrigen Teilen desselben. Die kleineren Elemente andersartiger Natur ergießen sich oft mückenschwarmartig vom Winkel des Seiten- und Hinterhorns in den Confluens cornuum, in den Processus reticularis und in das Seitenhorn hinein und sind besonders dann zahlreich, wenn der Nucleus sympathicus stellenweise unterbrochen ist und nur wenige Zellen enthält.

D. 10. Nucleus sympathieus mitunter in 2—3 kleinere Gruppen geteilt, die sieh bis zum Seitenhinterhornwinkel entlang ziehen.

D. 11. Der Nucleus sympathieus nimmt an Umfang zu; besonders der zu dem vielfach genannten Winkel gehende Zug ist breiter als in den früheren Segmenten.

D. 12. Der Nucleus sympathieus erreieht in diesem Segment seine Hauptstärke. Er hat aueh hier seinen Hauptstützpunkt in der Spitze des Seitenhorns. Von hier aus erstreekt er sieh einmal etwas ventral am lateralen Rande zum Vorderhorn zu, hauptsächlieh aber breitet er sieh in der Riehtung naeh dem Seitenhinterhornwinkel zu aus. Die Zellen erseheinen an der Spitze des Hornes etwas größer. Während diese Zellen an der Spitze vielfaeh wie rundliehe oder länglieh Bläsehen aussehen, bieten die anderen meist eine lang hingestreekte Form dar, wobei sie bald keulenförmig, spitz dreieckig, aber dabei fast fortsatzlos, oder lanzettförmig, oder spermatozoenförmig, oder kaulquappenartig gestaltet sind. Man sieht oft zwei scheinbar getrennte Abteilungen des Kerns, eine an der Spitze des Seitenhorns und eine nahe am Seitenhinterhornwinkel; indessen kann man sieh meist auf folgenden Sehnitten überzeugen, daß beide Abteilungen miteinander zusammenhängen. Ieh halte diesen Umstand zur Deutung gegenüber anderen Zellansammlungen in der Nähe der genannten Winkel für sehr wichtig. Während sonst die am dorsalen Rande des Seitenhorns sieh hinziehende Zellschieht des Nueleus sympathieus reeht sehmal ist, wird sie hier in D. 12 oftmals reeht breit. Die Zellen derjenigen Abteilung des Kerns, welehe nahe dem Seitenhinterhornwinkel liegt, sind oft mit ihrer Längsachse senkrecht zum Seitenhornrande geriehtet, und indem sie sieh naeh dem Innern der grauen Substanz zusammenballen, sieht es oft so aus, als wollten sie auf die weiße Kommissur lossteuern.

L. 1. Im proximalen Gebiet von L. 1 ist der Nucleus sympathieus ungefähr so gestaltet und ziemlieh so stark entwiekelt wie in D. 12. Mitunter hat er im ganzen eine mondsiehelartige Gestalt, indem er sieh ins Innere des Hornes vorwölbt; im distalen Teil von L. 1 nimmt er an Umfang erheblich ab.

L. 2. Der Nueleus sympathieus zeigt nur noeh spärliehe Reste. Diese Reste liegen an dem eingebuehteten Rande zwisehen Vorder- und Hinterhorn etwas ventro-lateral von dem verkleinerten Nucleus magnocellularis basalis (Clarkesehen Säule).

L. 3. Auf wenigen Schnitten hat es den Anschein, als ob noch eine ganz kleine Gruppe an der gleichen Stelle wie in L. 2 zu sehen ist.

Fasse ich das Gesagte über den Nucleus superior zusammen, so ergibt sich folgendes:

Der Nucleus sympathicus lateralis superior s. cornu lateralis erstreckt sich vom distalen Teil von C. 8 bis zum proximalen Teil von L. 3. Er ist einer der prägnantesten Zellkerne des Rückenmarks. Trotz seiner hervorstechenden Eigenart ist seine Abgrenzung gegen die ihn umgebenden Zellformationen oftmals keine ganze leichte. Sie läßt sich nur ermöglichen, wenn man Markfaserpräparate des Rückenmarks, die nach Weigert-Pal gefärbt sind, mit Zellpräparaten nach der Nißlschen Färbung miteinander vergleicht[1]. Die Formation des Nucleus sympathicus hebt sich auf solchen Markfaserpräparaten, allerdings nur auf solchen, die von etwas dunkler Färbung sind, durch einen besonders hellen Farbenton heraus. Sie gleicht dadurch ungemein dem Aussehen der Substantia gelatinosa Rolando. Diese gelatinös hellaussehende Substanz des Nucleus sympathicus beginnt sich in C. 8 am dorsalen Rande der hinteren Vorderhornecke als ein schmaler Streifen herumzulegen und splittert sich nach der weißen Substanz leicht netzförmig auf. Verfolgt man nun die Segmente nach abwärts, so bildet diese gelatinöse Substanz nach Verschwinden des lateralen Zellkomplexes der großen multipolaren Vorderhornzellen die Seitenhornspitze. Sie ist dabei vollkommen netzartig aufgesplittert; bald besteht sie aus zwei kleinen Inseln, von denen die eine der hinteren Vorderhornecke anliegt, während die andere von letzterer durch retikulierte graue Balken ein wenig getrennt als abgesprengte Seitenhornspitze im Seitenstrang liegt und sich oft fadenartig nach lateral auszieht. Im weiteren Verlauf nimmt die helle gelatinöse Substanz nicht nur die Spitze des Seitenhorns ein, sondern sie zieht sich von der Spitze als ein schmaler heller Saum bis zum Winkel nach dem Hinterhorn hin, wobei sie auch retikulär in den angrenzenden Seitenstrang sich auszackt.

Ebenso, wie nun die Zellgruppe des Nucleus sympathicus an- und abschwillt und regelmäßige vollständige Unterbrechungen erfährt, so ist es auch vollkommen mit dieser gelatinösen Substanz. Diese Substanz muß

[1] Auch für diesen Vergleich stand mir eine vollkommene Serie von nach Weigert-Pal gefärbten Querschnitten durch das menschliche Rückenmark zur Verfügung.

als die Trägerin der Zellen des Nucleus sympathicus angesehen werden. Sie ist bald gering, bald in ausgiebigem Maße vertreten, bald schließlich ist nichts von ihr zu sehen. Es ergibt sich daraus, daß derjenige Teil der grauen Substanz, welcher schlechtweg als Seitenhorn bezeichnet wird, von verschiedenem Bau und verschiedener Herkunft sein muß. Die Autoren sind über diesen Punkt geteilter Meinung. Die einen vertreten die Ansicht, daß das Seitenhorn die Fortsetzung der hinteren seitlichen Ecke des Vorderhorns ist; die anderen glauben, daß das Seitenhorn damit nichts zu tun hat, sondern nur eine Bildung des Processus reticularis darstellt. Die Wahrheit liegt meiner Auffassung nach in der Mitte, insofern beide in Frage kommenden Bestandteile das Seitenhorn bilden. Die vorhin erwähnte gelatinös aussehende Substanz als Trägerin des Nucleus sympathicus legt sich stukkaturartig an die hintere laterale Ecke des Vorderhorns an und bildet mit letzterer zusammen das Seitenhorn. Diese beiden Bildungen ergänzen sich immer gegenseitig, d. h. dort, wo die Formation des Nucleus sympathicus und damit auch die gelatinöse Substanz stark ausgebildet ist, tritt der Anteil des Vorderhorns sehr zurück und das Seitenhorn erscheint allein von dieser Substanz gebildet zu sein; im umgekehrten Falle, dort, wo diese Substanz nicht vorhanden ist, schiebt sich die ursprüngliche hintere laterale Vorderhornecke so stark in den Seitenstrang vor und zackt sich aus, daß dann das Seitenhorn ziemlich allein von dieser Ecke gebildet wird. Zwischen diesen beiden Extremen finden sich nun die verschiedensten Zwischenstufen. Da nun die eine Substanz der andern nahe anliegt bzw. sogar in sie eingreift, so tun es natürlich auch die in jeder von beiden liegenden verschiedenartigen Zellformationen. An der gleichen Stelle, wo vielleicht vorher typische Zellen des Nucleus sympathicus gelegen haben, liegen auf anderen Schnitten Zellen der lateralen Vorderhornecke. Diese letzteren sind in D. 2, wie wir gesehen haben, noch ganz vereinzelt große Zellen des lateralen Zellkomplexes, dann aber sind es kleinere Elemente der sogenannten Zwischenschicht.

Dies hielt ich für notwendig zum Verständnis der ganzen Formation des Nucleus sympathicus cornu lateralis vorauszuschicken.

Die Zellen des Nucleus sympathicus cornu lateralis trifft man am konstantesten und in ihrer am meisten charakteristischen Gestalt in der Spitze des Seitenhorns. Hier sieht man in der Mehrzahl der Schnitte einige oder eine ganze Anzahl von dicht zusammengedrängt liegenden

Zellen. Diese Zellen sind ungefähr halb so groß wie die motorischen Zellen des Vorderhorns; in einzelnen Exemplaren kommen sie aber auch letzteren an Größe ziemlich nahe, andererseits begegnet man vielen Zellen, die eine kleinere Gestalt haben. In ihrer äußeren Form ist die Mehrzahl der in der Seitenhornspitze gelegenen Zellen abgerundet oder oval, vielfach auch von bazillenartiger Gestalt. Ist letzteres der Fall, so liegen sie nicht regellos in dichten Haufen zusammen, sondern reihen sich oftmals streptokokkenartig aneinander. In den oberen Dorsalsegmenten besonders, aber auch gelegentlich in den unteren, sprühen sie von der Seitenhornspitze radienartig in die benachbarte weiße Substanz aus, wobei dann auch immer die Substantia gelatinosa des Seitenhorns so strahlen- oder netzartig aufgesplittert ist. Wenige Zellen dieser Art können dadurch eine ziemliche Strecke nach auswärts von der Seitenhornspitze hinlagern. Nach innen zu drängen sie sich gewöhnlich an beiden Rändern des Seitenhorns hin, und zwar am ventralen Rand nicht so weit wie am dorsalen. Bei stärkerer Ansammlung der Zellen fließen die Zellen der beiden Randzonen zusammen und bilden dann eine dreieckige Gruppe von ziemlich beträchtlichem Umfang, welche auch den ganzen etwas weiteren Ursprungskegel des Seitenhorns einnehmen kann. Am dorsalen Rande des Seitenhorns ziehen sie sich bis nahe zum Winkel des Hinterhorns hin; in einigen Schnitten erreichen sie diesen Winkel selbst und können ihn vielleicht auch noch ein wenig überschreiten. Doch muß man in diesem Gebiet besonders vorsichtig in der Beurteilung der Zellformationen sein, weil gerade dieser Winkel eine Stelle ist, an der die verschiedensten Zellarten aufeinanderstoßen. Auf dem Wege zum genannten Winkel hin haben die Zellen des Nucleus sympathicus häufig eine mehr langgestreckte Form. Diese langgestreckte und dabei natürlich verschmälerte Form läßt sie hier vielfach kleiner erscheinen. Ob diese kleinere Form allein durch die veränderte Verlaufs- und Schnittrichtung bedingt ist, oder ob es Zellen vom gleichen Typus in kleinerer Form gibt, will ich mit Sicherheit nicht entscheiden. Indessen ist das letztere nicht unwahrscheinlich, da es ja unter allen Zellformen größere und kleinere Typen gibt. Ob sie aber wie in der Spitze rundlich oder oval sind oder, wie in der Randzone, langgestreckt, und hier dann schmal oval, lanzettförmig, keulenförmig, spitzdreieckig, spermatozoen- oder kaulquappenartig, oder bipolar, wie eine Note auf der Linie usw., immer haben sie das Charakteristische, daß

sie bei schwacher Vergrößerung wie fortsatzlos erscheinen. Daran und an der weiteren Struktur erkennt man auch die wenigen dieser Zellen, die sich vereinzelt oder in kleinen Haufen auf den angrenzenden Zacken des Processus reticularis oder in entgegengesetzter Richtung mehr nach innen in der grauen Substanz von dem geschlossenen Zuge der Randzone absondern. Die Zellen haben ferner das Charakteristische, daß sie bei schwächerer Vergrößerung wie homogen und glasig erscheinen. Viele von ihnen in der Spitze des Seitenhorns sehen geradezu wie Schollen aus, als ob sie ihren Inhalt verloren hätten. Diese Zellen zeigen dann große Ähnlichkeit mit den Zellen der oberen Trigeminuswurzel. Aber auch die anderen Zellen zeigen einen mehr gleichmäßigen Farbenton. Bei stärkerer Vergrößerung sieht man in ihnen einen großen hellen Kern, der den Hauptteil der Zelle ausfüllt, und rings um diesen Kern einen ganz schmalen Saum von Chromatinsubstanz. Bei dieser starken Vergrößerung erkennt man auch, daß die Mehrzahl der Zellen multipolar ist.

Der am dorsalen Rande hinziehende Zellzug des Nucleus sympathicus spaltet sich recht häufig in einen Teil, der an der Spitze des Seitenhorns gelagert ist, und in einen anderen Teil, der dicht vor dem Winkel zum Hinterhorn liegt. Die erste Abteilung in der Spitze nenne ich die Pars apicalis Nuclei sympathici superioris und die andere Abteilung die Pars praeangularis Nuclei sympathici superioris. Diese beiden Abteilungen hängen aber durch Zellbrücken zusammen. In einer Anzahl von Schnitten können sich auch mehrere kleinere Gruppen bilden, die am dorsalen Rande des Seitenhorns entlang lagern. Die Zellen der präangularen Abteilung machen oft den Eindruck, als ob sie sich vor dem Winkel zum Hinterhorn gleichsam anstauen und nun durch das Aneinandergedrängtsein sich quer mit der Längsachse stellen, sich dabei mehr ins Innere der grauen Substanz vorschieben, als ob sie langsam in der Richtung zur vorderen Kommissur lossteuern wollten. In einzelnen Präparaten hatte ich den Eindruck, als ob vereinzelte Zellen dieser Gruppe noch etwas am äußeren Rande des Hinterhorns laufen. Die ganze Zellsäule des Nucleus sympathicus zeigt nun ein fast regelmäßiges An- und Abschwellen; nach manchem Abschwellen (nicht immer) kommt auch eine vollständige Unterbrechung der Zellsäule, aber letztere nur auf eine verhältnismäßig ganz kurze Strecke. Diese An- und Abschwellungen wiederholen sich mehrfach in jedem der in Betracht kommenden Rückenmarks-

segmente. Die stärksten Ansammlungen des Kerns fand ich im oberen Dorsalmark (etwa dritten bis fünften Dorsalsegment) und am Übergang zwischen Dorsalmark und Lendenmark (D. 11—L. 1). Besonders in D. 12 ist die Ansammlung der Zellen des Kerns eine außerordentlich große. Von einer Zählung der Zellen wurde Abstand genommen, weil meiner Ansicht nach dabei zu große Fehler unterlaufen. In einem Schnitt, in welchem die Zellen sehr reichlich vertreten sind, dürften sie die Zahl 50 bis 60 nicht überschreiten.

b) Nucleus sympathicus lateralis inferior s. sacralis.

Der Nucleus sympathicus lateralis inferior s. sacralis beginnt im distalen Abschnitte des zweiten Sakralsegmentes. Hier hat sich der gesamte laterale Zellkomplex der großen multipolaren motorischen Vorderhornzellen schon erheblich vermindert. Indessen ist die latero-dorsale Gruppe noch leidlich gut ausgebildet und wölbt die hintere laterale Ecke des Vorderhorns noch sichtlich in den Seitenstrang heraus. Ebenso nun, wie im distalen Abschnitt von C. 8 sich die Gruppe des Nucleus sympathicus superior direkt dem Nucleus motorius latero-dorsalis hinten anlegt, so geschieht es auch hier mit den Zellen des Nucleus sympathicus inferior, nur mit dem Unterschiede, daß hier die Zellen dem motorischen großzelligen Kern von hinten und innen anliegen. Während sie im oberen Abschnitt erst in D. 1 und noch mehr in D. 2 nach dem Winkel zum Hinterhorn wandern, liegen sie hier also gleich demselben ziemlich nahe an. Die Zellen dieses unteren Kerns bilden im distalen Teil von S. 2 zunächst eine kleine Gruppe. Sie haben wieder das Charakteristische, daß sie dicht gedrängt aneinander liegen. Die Zellen sind auch hier, ebenso wie am oberen Kern, an ihrer Lage am Winkel zum Hinterhorn, an ihrem Dichtzusammengelagertsein, und drittens an ihrem Aussehen deutlich zu erkennen. Die Zellen sollen deshalb ihrem Aussehen nach nicht weiter beschrieben werden. Es sei nur hervorgehoben, daß die Zellsäule im proximalen Abschnitt, also in S. 2 etwas kleiner erscheinende Zellen, im ganzen übrigen Abschnitt, S. 3—S. 5, etwas größer erscheinende Zellen enthält. Vielleicht darf auch hervorgehoben werden, daß unter den größeren Zellen die polygonale Form mit kurzen Fortsätzen und die Keulenform vorherrscht.

Der Nucleus sympathicus inferior nimmt nun in S. 3 allmählich an Größe zu, erreicht sein Maximum im unteren Abschnitt von S. 3 und im

oberen Abschnitt von S. 4, um dann im distalen Teil von S. 4 wieder sehr klein zu werden. In S. 5 wurde nur in vereinzelten Schnitten noch eine kleine Gruppe von etwa drei bis vier Zellen an der charakteristischen Stelle beobachtet.

Wie der Nucleus sympathicus superior keine kontinuierliche Zellsäule bildet, sondern einmal an- und abschwillt und auch kurze Unterbrechungen erfährt, so ist es auch mit dem Nucleus sympathicus inferior, nur daß bei letzterem die An- und Abschwellungen schneller aufeinander folgen.

Auch der Nucleus sympathicus inferior scheint, wie der superior, sofort in die Augen zu springen, da man in den vorhin bezeichneten Sakralsegmenten eine stattliche Ansammlung von Zellen im Winkel zwischen Vorderhorn und Hinterhorn gewahrt. Indessen, man würde einen großen Fehler machen, wenn man alle die dort liegenden Zellen für solche des Nucleus sympathicus hielte. Ist schon in den übrigen Rückenmarkssegmenten der laterale Winkel zwischen Vorder- und Hinterhorn gleichsam der Sammelpunkt sehr verschiedenartig gestalteter Nervenzellen, so ist dies hier im Sakralmark noch besonders der Fall. Es liegen hier kleinere, mittelgroße, größere und ganz große Zellen. Die beiden letzten Arten nehmen besonders den Blick des Beobachters gefangen. Ein Teil der etwas größeren Zellen liegt dicht gedrängt in einem einzelnen oder in mehreren Haufen zusammen, andere Zellen von ungefähr gleicher Größe und die ganz großen liegen locker geordnet. Die lockern Zellen kommen gleichsam in einem Zuge vom Processus reticularis des Hinterhorns her, strömen am Winkel zwischen Vorder- und Hinterhorn in die intermediäre Zone ein, wobei sie vielfach die Haufen der dicht gedrängt liegenden Zellen überfluten. Diese Haufen dicht gedrängt liegender Zellen sind es, welche den Nucleus sympathicus inferior zusammensetzen, während die lockeren vom Processus reticularis herströmenden Zellen meistens anderer Herkunft sind. Da beide Zellarten sich aber überlagern, so ist es oft notwendig, in dieser Gegend die Zellhaufen des Nucleus sympathicus aus dem Gewirr der anderen gleichsam herauszuschälen.

Wenn man nun den Nucleus sympathicus inferior von S. 2 abwärts verfolgt, so findet man auch bei ihm, ähnlich wie bei dem oberen Kern, zwei Abteilungen. Die eine Abteilung liegt mehr außen am Rande der grauen Substanz, die andere mehr im Innern der grauen Substanz. Man kann sie deshalb als Nucleus sympathicus sacralis externus und

internus bezeichnen. Beide Abteilungen gehen natürlich wiederholt ineinander über. Die äußere Abteilung liegt direkt am Winkel zwischen Vorder- und Hinterhorn und zieht sich auch hier mit einem kurzen Schenkel am dorsalen Vorderhornrande und, wenigstens im Sakralgebiet, am äußeren Hinterhornrande hin. Hier ragt sie auch teilweise in den Processus reticularis hinein. Die innere Abteilung liegt ungefähr in der Mitte zwischen dem vielfach genannten Winkel und der vorderen Kommissur. Diese innere Abteilung ist in ihrer Stärke sehr wechselnd, bald sehr klein, bald wiederum recht ansehnlich und dann von ziemlich kreisförmiger Konfiguration. In einzelnen Schnitten kann man auch Spaltungen des Kerns in noch mehrere kleinere Abteilungen sehen. Sind alle Abteilungen verschmolzen und der Kern gut ausgeprägt, wie es auf Schnitten am unteren Ende von S. 3 und im oberen Teil von S. 4 zu sehen ist, so bildet der Nucleus sympathicus sacralis entweder ein großes Dreieck, dessen Basis auf den beiden Schenkeln des Winkels zwischen Vorder- und Hinterhorn ruht, und dessen Spitze weit im Innern der grauen Substanz der weißen Kommissur zugerichtet ist, oder aber der Kern zieht sich etwas schmäler, bandartig vom genannten Winkel in das Innere der grauen Substanz hinein. Im proximalen Teil von S. 4, wo die laterale Zone des Vorderhorns von den großen motorischen Zellen frei geworden ist, bereitet sich die Verschmelzung dieses Nucleus sympathicus lateralis inferior mit dem Nucleus sympathicus medialis inferior zu einer Gesamtformation vor. Darüber s. weiter unten.

c) Nucleus sympathicus medialis inferior seu lumbo-sacralis.

Dieser mächtige Kern als solcher fiel mir gleich bei der ersten Durchsicht meiner Serie auf, aber seine Identität mit dem sympathischen Kerngebiet wurde erst bei der zweiten Durchsicht erkannt.

Dieser Kern bzw. diese Zellsäule beginnt in L. 4 deutlich hervorzutreten und reicht von hier abwärts bis ins Steißmark. Im unteren Sakralmark und im Steißmark ist er mit dem Nucleus sympathicus lateralis inferior zu einem mächtigen gemeinsamen Gebiet verschmolzen.

In **L. 4** treten am medialen Rande von der Kommissurgegend bis zum medio-ventralen Winkel kleinere Gruppen oder einzelne Zellen auf, die denjenigen der übrigen sympathischen Kerne außerordentlich ähnlich sehen. Es kann wohl von einer näheren Beschreibung der Zellformen abgesehen werden, da ich schon vorher Gesagtes nur wiederholen könnte.

In **L. 5** setzt sich diese Zellformation fort, ist aber noch weit stärker als in L. 4. Auch hier wieder die gleichen Zellformen und Haufenbildungen wie in den anderen sympathischen Kerngebieten des Rückenmarks.

In **S. 1** erscheint der Kern etwas kleiner; meistens bietet er sich in Ansammlungen von kleinen Haufen der charakteristischen Zellen dar. Hier wie in den früheren Segmenten wechselt seine Größe in den aufeinanderfolgenden Schnitten recht oft; es kommen auch vollkommene Unterbrechungen vor.

In **S. 2** ist der Nucleus sympathicus medialis inferior wieder etwas stärker. Es finden sich hier einzelne Gruppen am medialen wie ventralen Rande des Vorderhorns und ebenso auch etwas lockere Haufen. Am distalen Ende von S. 2 treten reichlich kleine Haufen auf, die wie ein Kranz am ganzen medialen und ventralen Vorderhornrande gelagert sind. Sie schließen sich am ventralen Rande dem latero-ventralen motorischen Kern dicht an, eventuell, da er hier im Verschwinden ist, setzen sie sich an dessen Stelle. Außer den in kleinen Haufen gelagerten Zellen sind hier auch viele etwas lockerer liegende vorhanden.

In **S. 3** ist der Nucleus sympathicus medialis inferior in vielen einzelnen Gruppen am medialen und ventralen Rande vorhanden. Diese Gruppen dehnen sich mit dem Verschwinden der motorischen Kerngruppen am ventralen Rande immer weiter nach lateral aus, und in wenigen Schnitten hatte es schon hier den Anschein, als ob schließlich der mediale sympathische Kernzug mit dem lateralen vorher beschriebenen zusammenfließt. Die Zellen des Kerns sind vielleicht ein wenig größer als diejenigen der analogen Formation im Dorsalmark; sie sind rundlich oder abgestutzt polygonal oder keulenförmig. Sie liegen in vielen kleinen Gruppen zusammen. Von diesen ist besonders eine am ventralen Vorderhornrande zwischen dem medialen und lateralen motorischen Zellkomplex wegen ihrer Größe recht bemerkenswert. Auch viele etwas lockere Zellen vom Typus der sympathischen liegen im ganzen Bereich.

In **S. 4** sind kleinere und stärkere Gruppen des Nucleus sympathicus medialis inferior am ganzen peripherischen Saum des Vorderhorns gelagert und gehen ohne Unterbrechung am Winkel zwischen Vorder- und Hinterhorn in den Nucleus sympathicus lateralis inferior über. Die Zellen liegen in Haufen oder lockerer. In dieser lockeren Lagerung sind sie nunmehr über das ganze Vorderhornareal ausgebreitet. Nur die direkte Gegend der

vordern Kommissur ist frei von ihnen. In S. 4 ist meiner Ansicht nach das ganze Gebiet des Vorderhorns und der Zwischenzone der grauen Substanz, mit Ausnahme von vorderer und hinterer Kommissur, und ferner die Grenzzone des Hinterhorns zum Seitenstrang ein zentrales Gebiet des Sympathicus.

In **S. 5** vermindern sich die Gruppen und auch die einzelnen zum sympathischen System gehörenden Zellen ganz erheblich. Am lateralen Rande des Vorderhorns und am Winkel zum Hinterhorn trifft man kleinere Gruppen noch am konstantesten. Diejenige am bezeichneten Winkel geht noch bis ins Coccygealmark, vielleicht auch noch einzelne lockere Zellen der ursprünglich medialen Abteilung.

Ich habe dieser Beschreibung nichts weiter hinzuzufügen, als daß diese Gruppen bzw. lockeren Zellen des Nucleus sympathicus medialis inferior sich in den höheren Segmenten gleichsam zwischen andere in der gleichen Zone liegende motorische Kerne und kleinere Zellen zwischendrängen, so daß ein etwas buntes Bild entsteht, dessen Entzifferung zunächst nicht ganz leicht ist. Hat man sich aber erst einmal von der Identität dieser hier gelegenen sympathischen Zellen und Gruppen überzeugt, dann fällt die weitere Verfolgung derselben nicht schwer. Ebenso wie die Grundsubstanz des Nucleus sympathicus cornu lateralis auf Pal-Weigert-Präparaten ein der Substantia gelatinosa Rolando ähnliches Aussehen zeigt, so tut es auch die Grundsubstanz der untern Kerne; besonders an dem unteren lateralen Kern tritt dies sehr deutlich hervor, während es bei dem medialen nur an denjenigen Stellen am medio-ventralen Rande zu sehen ist, wo sich viele Zellen zu einem größeren dichten Haufen zusammengelagert haben.

Literatur. Auch die Nuclei sympathici sind schon Gegenstand vielfacher Untersuchung gewesen; allerdings hauptsächlich wurde die entsprechende Zellformation des Seitenhorns erforscht; der Nucleus sympathicus lateralis inferior wird nur von wenigen Autoren mit dem Sympathicus in Beziehung gebracht, den Nucleus medialis inferior scheint vor mir noch keiner als solchen erkannt zu haben. Zuerst finden sich die Zellgruppen des Seitenhorns als besondere Gruppen bei Stilling (a. a. O.) und bei Lockhart Clarke[1] hervorgehoben. Stilling sagt: Vom achten Zervikal-

[1] J. Lockhart Clarke, Further Researches on the Grey Substance of the Spinal cord. Philosoph. Transactions of the Royal Society of London. Vol. 149. 1859.

segment bestehe hier eine neue Gruppe von Nervenzellen an der hinteren seitlichen Grenze des Vorderhorns. Diese Gruppe vergrößere sich in D. 1 und vermindere sich von D. 5 abwärts. In D. 12 seien kaum noch Spuren vom Seitenhorn zu sehen.

L. Clarke hatte schon 1851 diese Zellsäule in der Mitte zwischen Vorder- und Hinterhorn beobachtet. Diese Zellsäule wurde von ihm 1859 als »Intermedio-Lateral tract« bezeichnet. Clarke erwähnt das transparente Aussehen dieser Zellsäule und ihre Ähnlicheit mit der Substantia gelatinosa des Hinterhorns. Er fand die Gruppe vom oberen Lendenmark bis zum untern Zervikalmark und ferner auch im oberen Zervikalmark, wo wieder ein Seitenhorn auftrete, und von hier aufwärts bis zur Medulla oblongata. Die Zellen des Kerns beschreibt er als spindelförmig, birnförmig oder dreieckig. Im oberen Dorsalmark sei der Intermedial tract stärker als im unteren.

Eine sehr eingehende Beschreibung dieser Zellsäule hat dann Waldeyer (a. a. O.) gegeben. Er sagt: Das Eigentümliche dieser Zellen liegt sowohl in ihrer Gestalt wie auch in ihrer Anordnung. Dieselben erscheinen nämlich vielfach nicht so körperlich wie die übrigen Ganglienzellen, sondern wie bandartig abgeplattet und nach zwei entgegengesetzten Richtungen vorzugsweise entwickelt, welches ihnen eine annähernd spindelförmige Gestalt verleiht. Bezüglich ihrer Anordnung sagt Waldeyer, daß sie gewöhnlich dicht zusammengedrängt liegen. Selbst wenn keine größere Zahl dieser Zellen vorhanden ist, liegen sie häufig zu zweien, dreien oder vieren nahe beisammen; zwischen diesen einzelnen kleinen Gruppen können dann allerdings größere Zwischenräume vorhanden sein. Jedenfalls bilden diese Zellen stets eine besondere Formation im Rückenmark. Waldeyer ist der Ansicht, daß diese Zellen im ganzen Rückenmark vertreten sind, am zahlreichsten allerdings im Brustmark. Im Halsmark und im Lendenmark fänden sie sich in demjenigen Abschnitt der grauen Substanz, welcher dem Processus reticularis als Basis dient, und im Processus reticularis selbst.

Sherrington (Journ. of Physiol. 1892) hält es für sehr unsicher, ob die Zellen des Processus reticularis mit den Zellen des Tractus intermediolateralis identisch sind. Er fand diesen Trakt vom achten Zervikalsegment bis zum dritten Lumbalsegment.

Ainsle Hollis hatte schon 1883 (Journ. of Anat. and Physiol.) die Anordnung der Zellen des Intermedio-Lateral tract in kleinen Haufen be-

obachtet und hatte im mittleren Dorsalmark zwei nebeneinander liegende Gruppen festgestellt.

Die Arbeit von A. Bruce[1], die mir zuging, als meine Untersuchungen schon beendet waren, stellt wohl die ausführlichste Arbeit dar, die bisher über den Intermedio-Lateral tract von Clarke erschienen ist. Bruce meint, daß der Intermedio-Lateral tract in drei Abschnitten des Rückenmarks vorkommt, 1. in der oberen Zervikalregion, oberhalb von C. 4, 2. im unteren Halsmark, im Dorsalmark und im oberen Lendenmark und 3. in der unteren Sakralregion. Der Autor gibt in seiner Arbeit nur eine Beschreibung des unter 2 genannten Abschnitts. Die Zellen dieser Abteilung liegen besonders an zwei Stellen: a) im eigentlichen Seitenhorn oder, wo ein Seitenhorn nicht ausgebildet ist, an analogen Stellen, und b) am Rande der grauen Substanz, welche unmittelbar an die Formatio reticularis angrenzt, und in den Balken dieser Formation selbst. Diese beiden Abteilungen bezeichnet er als »apikale und retikuläre Zellen«. Die retikulären Zellen beginnen etwas weiter kaudalwärts als die apikalen. Beide Abteilungen sind aber nicht ständig getrennt, sondern gehen wiederholentlich ineinander über. Bruce ist der Ansicht, daß das Seitenhorn nicht aus dem seitlichen Teil des Vorderhorns entsteht, sondern daß es eine neue, selbständige Formation bildet. Die Zellen des Intermedio-Lateral tract sollen bezüglich ihrer Größe zwischen 12 μ und 60 μ schwanken. Die Zahl der Zellen einer Seite beträgt nach Zählungen des Autors über 88500. Die Zellen liegen in Gruppen und Haufen, die beiderseits nicht symmetrisch angeordnet sind. Die Zellen sollen vielfach hinsichtlich ihrer Zahl und Form variieren. Bruce glaubt, daß die Gruppenbildungen für jedes Segment charakteristisch wären. Die Gruppen hätten eine segmentale Anordnung, sie schwellen langsam an und ab; diese Anordnung entspreche wahrscheinlich ihrer Funktion.

Erwähnt darf vielleicht noch werden, daß Langley (The Autonomic Nervous System. Brain 1903) außer dem Mittelhirn- und Bulbäranteil noch einen thorakalen und einen sakralen Ursprungsbezirk der sympathischen Nervenfasern annimmt. Der erstere umfaßt das erste Thorakal- bis dritte Lumbalsegment, der letztere das zweite bis vierte Sakralsegment.

---

[1] Alexander Bruce, Distribution of the cells in the Intermedio-Lateral tract of the Spinal cord. Transactions of the Royal Society of Edinburgh. 1906.

Was den Sakralteil des sympathischen Systems anbetrifft, so ist wohl Waldeyer (a. a. O.) der erste gewesen, welcher in dem großen Zellkomplex, der hier an der Grenze zwischen Vorder- und Hinterhorn gelegen ist, eine ziemlich zahlreich bevölkerte Gruppe sah, die er, allerdings mit Vorbehalt, als homolog den Seitenhornzellen bezeichnet. Von neueren Autoren scheint nur Onuf (a. a. O.) den Zellcharakter der Sakralregion differenziert zu haben. In dem Referat über seine Arbeit heißt es: Vom zweiten Sakralsegment abwärts treten zwischen Vorder- und Hinterhorn viele Zellen auf, welche nicht den Charakter der Vorderhornzellen zeigen, teils zerstreut, teils in drei Gruppen, und zwar einer zentralen sowie je einer dorsalen und ventralen lateralen, welche als Repräsentanten der Zellen des (hier nicht als Seitenhorn auftretenden) Tractus intermediolateralis betrachtet werden. Auch von anderen Autoren, z. B. R. S. Müller, ist dieser Zellkomplex im Sakralmark eingehend beschrieben worden, aber eine Deutung desselben nach ihrem Zellcharakter finde ich sonst nicht. Über den Nucleus sympathicus medialis inferior s. lumbo-sacralis finde ich in der Literatur nichts Bestimmtes ausgesagt; nur Onuf erwähnt in S. 2 und S. 3 eine Zellgruppe X am ventralen Vorderhornrande, deren Zellen zwar auch multipolar sind, aber von kleinerer Gestalt und dichterer Lagerung (vgl. hierzu S. 55—57) und S. 71

3. Nuclei magnocellulares cornu posterioris.

Unter diesem Namen fasse ich diejenigen Zellgruppen oder vereinzelten Zellen des Hinterhorns zusammen, die sich durch eine ansehnliche Größe und dunklere Färbung gegenüber der Mehrzahl der Hinterhornzellen herausheben.

Die Zellen der Nuclei magnocellulares haben nicht alle die gleiche Größe; es kommen sogar recht erhebliche Unterschiede darin vor, aber sie haben das Gemeinsame, daß sie sich durch ihre Größe aus der Umgebung scharf abheben und dadurch auffallen.

Diese Nuclei magnocellulares teile ich nach der Region des Hinterhorns, in welcher sie liegen, ein in:

a) Nucleus magnocellularis basalis s. spino-cerebellaris,
b) Nucleus magnocellularis centralis,
c) Nucleus magnocellularis pericornualis { a) apicalis. b) reticularis.

a) Nucleus magnocellularis basalis s. spino-cerebellaris.

Dieser Kern umfaßt diejenige Zellgruppe an der Basis des Hinterhorns, welche von Stilling als Dorsalkern und nach Clarke als Zellgruppe der Clarkeschen Säule bekannt ist. Der Name Nucleus (magnocellularis) spino-cerebellaris entspricht der Bezeichnung des Fasersystems, welches von diesen Zellen zum Kleinhirn führt, welche Fasern zuerst Laura beim Kalbe gesehen hat (zit. nach Waldeyer). Dieser Kern beginnt in C. 8 konstant zu werden. Er bildet dann im ganzen Dorsalmark und im oberen Lendenmark, man kann sagen, die bestbegrenzte und konstanteste großzellige Zellgruppe; er ist am Übergang zwischen Hals- und Brustmark sehr klein, nimmt dann in den folgenden Segmenten allmählich etwas an Umfang zu, erreicht in D. 12 seinen größten Umfang, ist auch noch in L. 1 recht stattlich, nimmt dann aber in L. 2 beträchtlich an Zahl der Zellen ab, so daß er in diesem Segment oftmals ein Nest von 2 bis 3 Zellen darstellt. Er zeigt auch in L. 3, wenn auch häufig nur aus 1—2 Zellen bestehend, eine gewisse Konstanz, um sich dann nach kaudal zu allmählich zu verlieren.

Da er sich in den ebengenannten Rückenmarkssegmenten so scharf hervorhebt, und zwar durch die Art und Größe seiner Zellen, durch seine scharfe Umgrenzung und durch seine ständige Lage im medialen Gebiet der Hinterhornbasis bzw. angrenzenden Gebiet des Confluens cornuum, so sei hier von einer eingehenden Schilderung abgesehen und auf die Figuren C. 8—L. 3 verwiesen. Nur einzelne Besonderheiten möchte ich herausheben.

Die Zellen des Kerns, welche auf dem Querschnitt in der Mehrzahl eine traubenförmige Gestalt haben, zeigen eine etwas homogenere Struktur, verglichen mit den großen multipolaren Zellen des Vorderhorns, denen sie an Größe recht oft, besonders in den kaudaleren Abschnitten des Rückenmarks, ziemlich nahe kommen. Die Zellen sind sehr pigmentreich; sie liegen gewöhnlich in einer gut umgrenzten kreisförmigen oder ovoiden Gruppe zusammen, doch kommen Abspaltungen kleinerer Abteilungen nach vorn und besonders nach hinten zu vor. Diese Abspaltungen sind im unteren Dorsal- und oberen Lendenmark häufiger. Dort, wo der Kern klein ist, liegt er fast in der Mitte der Hinterhornbasis, bald ein wenig mehr ventral, bald etwas weiter dorsal zu. In denjenigen Segmenten, in welchen der Kern beträchtlich groß ist, liegt er dem seitlichen Teil der

Hinterstrangskuppe direkt an und wölbt den medialen Rand des Hinterhorns in diese Kuppe aus. In einer Anzahl von Schnitten von D. 12 und L. 1 war ein Teil der Zellen dieses Kerns aus der grauen Substanz in den Hinterstrang ausgetreten. Dieser ausgetretene Teil lag entweder als ein kleiner Kern dem Stammteil dicht an (D. 12), oder aber es waren vereinzelte Zellen eine beträchtliche Strecke in den Hinterstrang ausgelaufen (L. 1). Immer aber lagen diese Zellen nicht einfach frei in der weißen Substanz, sondern, wie es in L. 1 angedeutet ist, auf, wenn auch noch so schmalen, Streifen grauer Substanz. Die Zellen des Kerns liegen wie in einem Neste. Dies rührt daher, daß die Gliakerne in seinem Bezirk außerordentlich zahlreich sind, während rings um ihn eine schmale, an Gliakernen arme Zone herumliegt. Oftmals wird er an seiner dorsalen Hälfte von ganz kleinen strichartigen Zellen wie eingekreist. Der Umfang des Kerns kann auf den einzelnen Schnitten, besonders in den oberen Dorsalsegmenten, recht schwankend sein; mitunter ist er im oberen Teil eines Segmentes klein, während er im unteren anschwillt. In den Regionen von C. 8 bis L. 1 kommen nie größere Unterbrechungen vor. Während er im ersten Dorsalsegment eine kleine Gruppe von 3 bis 4 Zellen bildet, ist er in der Mitte des Brustmarks schon zu einer solchen von 10 bis 15 angewachsen, und in D. 12, wo er am stärksten ist, enthält er 20 Zellen und mehr. Er ist häufig von kleinen Zellen umgeben, die ihn oft wie Satelliten umkreisen. Die Größe der Zellen des Kerns nimmt nach kaudal an Umfang erheblich zu.

Ich möchte dann noch ein paar Worte über das Vorkommen des Kerns im Zervikal- und Lumbosakralmark hinzufügen. In der Mehrzahl der Zervikalsegmente findet man gelegentlich auf einzelnen Schnitten in der Basis des Hinterhorns oder ein wenig weiter ventral eine oder zwei Zellen, welche in ihrer Größe und Form den Zellen des genannten Kerns gleichen. In C. 3 scheint er etwas konstanter zu sein. Ich sage mit Absicht »scheint«; denn die Zellgruppe, welche hier ungefähr in der genannten Gegend liegt, tritt durch zwei Zelltypen hervor. Der eine Typus wird von Zellen mittlerer Größe gebildet, und diese Zellen haben eine rundliche ballonartige Gestalt; sie waren auch schon zeitweilig in dieser Gegend von C. 1 und C. 2 zu sehen und gleichen den Zellen der Hinterstrangskerne, nur daß sie vielleicht ein wenig größer sind. Sie finden sich hier in C. 3 öfters in der Zahl von 2 bis 4. Außer diesen Zellen enthält die genannte Gruppe in C. 3 recht oft einzelne Zellen, welche an Größe und Form den multipolaren Zellen des

Vorderhorns nahekommen. Es ist nun recht schwer, zu entscheiden, ob der eine oder andere Typus demjenigen des Kerns in den unteren Rückenmarkssegmenten entspricht; ich möchte mich eher für die zuletzt genannten Zellen entscheiden. Von L. 4 ab verliert der Kern seine Konstanz. Schon in der obern Lumbalregion hatten sich öfters einzelne Zellen bis in den Hals des Hinterhorns abgesplittert. Jetzt trifft man die vereinzelten Zellen mehrfach in dieser Gegend. Sie vermengen sich hier mit anderen großen Zellen, die in den unteren Rückenmarkssegmenten recht zahlreich im Zentrum des Hinterhorns liegen. Aus diesem Grunde ist es unmöglich, die untere Grenze der Kernsäule genau anzugeben.

Der eben beschriebene Nucleus magnocellularis basalis cornu posterioris, s. Nucleus spino-cerebellaris ist zuerst von B. Stilling (a. a. O.) eingehend beschrieben worden. Er bezeichnete ihn seiner Lage wegen als Dorsalkern. Er konnte ihn vom oberen Halsmark (C. 3, Zervikalkern) bis zum dritten Lumbalsegment (Lumbalkern) verfolgen. Stilling erwähnt auch seine fortschreitende Vergrößerung nach unten bis zum elften Dorsalsegment, wo er ihn auffallend entwickelt fand. Er läßt ihn in L. 3 enden.

L. Clarke sagt in seiner ausführlichen Mitteilung (1859), daß die innere oder mediane Hälfte des Cervix cornu posterioris von einer deutlichen Längssäule von Zellen besetzt sei, welche in der Dorsalregion nahezu zylindrisch oder oval ist. Diese Säule hatte er schon früher als »Posterior vesicular columns« bezeichnet. Die Zellen dieser Kerngruppe beschreibt er als oval oder birnförmig, spindel- oder sternförmig; sie differieren sehr in ihrer Größe. Im Längsschnitt erscheinen sie fast alle spindelförmig. Oben soll diese Säule in der Mitte der Halsanschwellung verschwinden, in C. 3 aber eine ähnliche Formation erscheinen, die bis C. 1 zu verfolgen ist. Im Lendenmark sei die Säule nicht mehr so scharf umschrieben.

Schroeder van der Kolk[1] erwähnt diese Zellgruppe auch, er glaubt, daß sie in Verbindung mit der hinteren Kommissur steht.

Auch Fr. Mott[2] hat die Clarkeschen Säulen genau beschrieben und die des Menschen mit denen beim Hunde und bei Cebus verglichen.

---

[1] Schroeder van der Kolk, Bau und Funktionen der Medulla spinalis und oblongata und nächste Ursache und rationelle Behandlung der Epilepsie. Aus dem Holländischen übersetzt von Fr. W. Theile, Braunschweig 1859.

[2] Frederich Mott, Microscopical examination of Clarke's column in man, the monkey and the dog. The Journ. of Anat. and Physiology. Vol. 22, 1888.

Waldeyer (a. a. O.) bemerkt, daß die Stillingschen Zellen nur im Dorsal- und oberen Lendenmark eine größere Gruppe bilden, daß sie aber in der ganzen Länge des Rückenmarks vertreten wären. Im oberen Halsmark sähe man fast auf jedem Querschnitt 1—3 dieser Zellen, im untersten Lendenmark und im oberen Sakralmark wären sie wieder vereinzelt. Im mittleren und unteren Sakralmark bilden sie wieder einen größeren, gut abgegrenzten Kern, der sich bis zum Steißnervengebiete erhält. Unter den Zellen des Kerns wären viele multipolare.

Die weitere Forschung hat sich weniger mit der Gruppenbildung dieser Zellen als mit dem Verlauf der mit diesen Zellen in Verbindung stehenden Fasern (Hinterwurzelfasern, Kleinhirnseitenstrangbahn) beschäftigt, wobei natürlich auch die Kerngruppe selbst noch eingehende Beschreibung fand.

b) Nucleus magnocellularis centralis cornu posterioris.

Die Zellen, welche ich in dieser Abteilung zusammenfasse, sind in allen Rückenmarkssegmenten zu sehen. Sie liegen in demjenigen Teil des Hinterhorns, welcher sich zwischen Basis und Substantia gelatinosa befindet, also im sogenannten Cervix und Caput cornu posterioris. Die Zellen sind entweder von etwas mehr als mittlerer Größe und dann sehr oft spindelförmig und mit der Längsachse sagittal gestellt, oder sie erreichen die Größe der multipolaren Vorderhornzellen und zeigen dann auch eine breitere Form mit vielen Fortsätzen. Beide Arten sind in Nißlschen Präparaten tiefblau gefärbt und heben sich scharf aus der Umgebung ab. Während sie im Halsmark wechselnd in der Zahl sind, ohne gerade zahlreich zu sein, und im Dorsalmark recht spärlich sind, nehmen sie im Lumbosakralmark erheblich an Zahl zu, so daß sie hier einen wirklichen Kern bilden.

Im Zervikalmark liegen sie entweder reihenförmig in sagittaler Richtung im Zentralgebiet des Hinterhorns, oder aber sie bilden mitunter eine Art Perlenkette nahe am inneren Rande der Substantia gelatinosa.

Im Dorsalmark zeigen sie ein ähnliches Verhalten. Dabei sind sie bald mehr dem lateralen, bald mehr dem medialen Rande des Hinterhorns genähert. Im unteren Dorsalmark und im oberen Lendenmark spalten sich, wie vorher erwähnt wurde, zuweilen einzelne Zellen vom Nucleus magnocellularis basalis ab und verlieren sich etwas im Cervix. Dasselbe trifft zu in noch weiter kaudalen Segmenten, wo ein geschlossener Nucleus spino-

cerebellaris nicht mehr vorhanden ist. Gewöhnlich gelingt es doch, beide Zellarten voneinander zu trennen, indem diejenigen der basalen Abteilungen mehr traubenförmige Gestalt haben, auch etwas homogener im Innern aussehen, während die Zellen der zentralen Abteilung spindelförmig von langgestreckter schmaler Form oder stark polygonal sind. Ich glaube deshalb auch nicht, daß die zentrale Abteilung nur eine Fortsetzung der basalen ist, sondern daß sie eine selbständige Gruppe darstellt.

Diese zentrale Abteilung nimmt nun vom oberen Lendenmark an Zahl der Zellen beträchtlich zu und bildet hier einen wirklichen Kern. Natürlich wechselt die Zahl der Zellen auf den einzelnen Schnitten fortdauernd. Man trifft Schnitte, wo man eventuell gar keine solche Zelle wahrnehmen kann, und anderseits solche, wo 5—6 große Zellen in dieser Gegend liegen.

Im oberen und mittleren Sakralmark wird diese Gruppe noch größer und umfaßt mit der Verbreiterung und Vergrößerung des Caput cornu posterioris auch ein größeres Gebiet.

Im unteren Sakralmark ist die Zahl der Zellen wieder geringer, um weiter abwärts nur durch einzelne Zellen repräsentiert zu werden.

Zu welchem Fasersystem diese Zellen Beziehungen haben, ist zur Zeit noch unbekannt.

Diese großen Zellen des Zentralteils des Hinterhorns sind von verschiedenen Autoren, Stilling, Schroeder van der Kolk, Clarke, Koelliker (Handbuch der Gewebelehre), Waldeyer, Ziehen u.a. gesehen und erwähnt worden. Speziell erwähnt Waldeyer im Sakralmark eine hinter den Stillingschen Kernen gelegene Gruppe von großen und blassen Zellen. Ziehen sagt bezüglich dieser Zellen: »Die größten Zellen des Hinterhornkopfes schließen sich unmittelbar an die laterale Zellgruppe des Zwischenteils an und lassen sich, spärlicher werdend, bis an den hintersten Rand des Hinterhornkopfes verfolgen.«

c) Nucleus magnocellularis pericornualis.

Um diese Zellschicht zu verstehen, ist es vielleicht angebracht, ebenso wie es bei Beschreibung des Nucleus sympathicus cornu lateralis geschah, zuerst Präparate, die nach Weigert-Pal gefärbt sind, zu betrachten. Auf solchen Schnitten sieht man, daß der dorsale Teil des Hinterhorns, welcher zwischen Cervix und der Lissauer-Waldeyerschen Randzone gelegen ist, aus drei Abschnitten besteht, von denen der immer weiter dorsal be-

findliche den ventral vor ihm liegenden bogenförmig umgibt. Bedarf es bei der Substantia gelatinosa Rolando nur eines Blickes, um zu sehen, daß sie den Kern des Hinterhorns schalenartig einfaßt, so kann man dies Verhalten bei der sogenannten Hinterhornspitze gegenüber der Substantia gelatinosa erst bei schärferem Zusehen erkennen. Noch verhältnismäßig leicht ist dies im unteren Teil des Rückenmarks zu sehen. Hier existiert keine eigentliche Hinterhornspitze, sondern die dorsalste Zone des kolbig verdickten Hinterhorns legt sich als schmaler Saum halbkreisförmig um die Substantia gelatinosa herum. Im Hals- und oberen Lendenmark und noch mehr im Dorsalmark ziehen sich die drei eben genannten Abteilungen des Hinterhorns nach dorsal stark aus, wobei natürlich die äußerste Schicht die stärkste Zuspitzung erfahren muß. Indessen erkennt man eben bei genauerer Betrachtung dieser Spitze, daß sie beim Ansatz an die Substantia gelatinosa sich gabelartig teilt und mit diesen beiden, wenn auch recht schmalen Gabeln die Rolandosche Substanz einfaßt. Diese beiden Schenkel der Gabel sind im Zervikalmark und im Lendenmark etwas breiter als im Dorsalmark und gewinnen im Sakralmark ihre Hauptstärke, insofern dort die Spitze durch die Abrundung des Hinterhorns sich nivelliert und die sonst in der Spitze gelegene Substanz gleichsam in die beiden Schenkel der Gabel überfließt. Zu erwähnen ist dann noch, daß der äußere Schenkel der Gabel sich im Processus reticularis des Hinterhorns verliert.

Diese äußerste Schicht nun, welche um die Substantia gelatinosa Rolando herum liegt und lateral in den Processus reticularis übergeht, ist der Träger von einzelnen verschieden großen Nervenzellen. Es sind also nicht diejenigen Zellen dieser Schicht gemeint, die sich als Absprengungen der Substantia gelatinosa finden, sondern es liegen Elemente in dieser Schicht, die durch ihre Form und Größe und auch durch ihre Besonderheit, daß sie vielfach vereinzelt reihenartig liegen, hervortreten. Waldeyer nannte sie sehr zutreffend »Marginalzellen«. Die hier liegenden Zellen sind von zweifacher Größe, entweder sie haben die Größe der sogenannten Mittelzellen, oder es sind recht bedeutende Elemente, die in einzelnen Fällen den großen multipolaren Zellen recht nahe kommen können. Zwischen diesen beiden Formen existieren natürlich Übergänge. Vielfach sind sie bipolar langgestreckt, wobei sie sich oft besonders im unteren Teil des Rückenmarks der Peripherie der Substantia gelatinosa anschmiegen. Während sich nun diese Zellen in den beiden Schenkeln der Gabel, besonders dem inneren, vereinzelt finden

(mit Ausnahme des unteren Sakralgebiets), sind sie oftmals in der Spitze oder in dem der Spitze analogen Teil des peripherischen Hinterhornsaums zu einer kleinen Gruppe vereinigt. Diese letztere Gruppe kann man daher als Spitzengruppe Nucleus magnocellularis apicalis cornu posterioris bezeichnen. Sie tritt, je weiter man die Segmente des Rückenmarks abwärts verfolgt, um so deutlicher hervor. Sie ist im Lumbalmark recht markant, es finden sich hier Ansammlungen von größeren Zellen in der Zahl von 4 bis 8, die außerdem durch ihre dunkle Farbe auf dem hellen Untergrunde sich plastisch herausheben und oft dicht zusammenliegen. Aber auch in solchen Präparaten sind die Zellen nicht ganz auf die Hinterhornspitze beschränkt, sondern verlieren sich einzeln in den beiden Schenkeln der Außenschicht, vornehmlich in dem äußeren Schenkel, wo sie dann von analogen Zellen der Substantia reticularis des Hinterhorns nicht zu trennen sind. Mehrfach findet man auch, daß die Spitze des Hinterhorns von solchen Zellen vollkommen frei ist, und daß sie nur im Außenschenkel bzw. in der Substantia reticularis des Hinterhorns liegen.

In solchen Fällen kann man von einem Nucleus magnocellularis reticularis cornu posterioris sprechen. In der Mehrzahl der Fälle kommen sie aber in beiden Schenkeln oder bald in einem, bald in dem anderen vor, weshalb die Bezeichnung »pericornualis« wohl mehr angebracht ist.

Besonders im Sakralteil ist dies der Fall, wo wie erwähnt, keine eigentliche Hinterhornspitze existiert, sondern eine gleichmäßig schmale Außenschicht. Hatten diese Zellen schon im Lumbalteil zugenommen, so ist das noch in stärkerem Maße im Sakralmark der Fall, wo man sie nicht selten in der Zahl von 6—10 antreffen kann. Zunächst in S. 1 überwiegen noch die Zellen des ursprünglichen Spitzenteils gegenüber denjenigen der äußeren retikulären Randzone des Hinterhorns, dann aber von S. 2—S. 4 ist das Verhältnis umgekehrt.

Hier in S. 2—S. 4 liegen in dieser Randzone ungemein viele Zellen von stattlicher Größe, die polygonale, aber meist etwas in sagittaler Richtung gestreckte Form haben, die außerordentlich dunkel gefärbt sind und die sich von dieser Außenschicht des Hinterhorns nach dem Winkel zum Vorderhorn ergießen. Diese ganze Zellformation bildet hier einen spitzen Keil, dessen schmale Basis dem genannten Winkel aufliegt. An diesem Winkel stößt nun die genannte Zellformation mit dem vorher geschilderten Nucleus sympathicus lateralis inferior s. sacralis zusammen und überflutet

ihn in der Weise, daß sich ihre Zellen auch ins Innere der grauen Substanz hinein ergießen. Beide Zellarten imponieren zunächst als ein gemeinsamer Kern. Indessen die Zellen der retikulären Schicht des Hinterhorns zeichnen sich vielfach durch besondere Größe, durch ihre oft langen Fortsätze vor den Zellen des sympathischen Kerns aus, so daß ich sie beide nicht für gleich halte, wenn ich auch glaube, daß sie wahrscheinlich in naher Beziehung zueinander stehen. Schließlich sei noch erwähnt, daß der vorher beschriebene großzellige Zentralkern des Hinterhorns mit seinen Zellen oftmals so nahe an die laterale Außenschicht des Horns herankommt, daß ein fließender Übergang zwischen ihm und den Zellen der retikulären Substanz eintreten kann.

Diese eben geschilderten Zellen der Außenschicht des Hinterhorns sind wohl zuerst von Waldeyer (a. a. O.) eingehend beschrieben worden, der ihnen, wie erwähnt, den Namen »Marginalzellen« beilegte. Wenn ich einen anderen Namen gewählt habe, so geschah es nur, weil mir die Zusammenfassung sämtlicher großen Zellen des Hinterhorns unter einem gemeinsamen Namen und die Einteilung derselben nach bestimmten Regionen zweckmäßiger erschien. Daß zwischen den Zellen dieser Regionen auch gelegentlich durch einzelne Zellen gleichsam Übergänge vermittelt werden, bedarf keiner besonderen Erwähnung.

Auch die früheren Autoren haben schon große Zellen in den einzelnen Teilen des Hinterhorns gesehen, besonders im Sakralteil, wo sie vielleicht am auffälligsten sind.

Der erste, der den »Sakralkern«, d. h. die am Winkel zwischen Vorder- und Hinterhorn gelegene große Zellansammlung gesehen und seine Stelle in den Abbildungen deutlich markiert hat, war wohl wiederum Stilling (a. a. O.). Die Stelle, welche dieser ausgezeichnete Forscher in S. 3 angibt, ferner die Beschreibung, daß sie nach hinten und innen von den großen multipolaren Zellen des Vorderhorns gelegen ist, läßt wohl keine andere Deutung zu.

Clarke (a. a. O.) erwähnt in S. 2 einen Kern, den er zunächst als das unterste Ende seiner Posterior vesicular columns gehalten hat, den er aber dann mit Stilling als einen besonderen Kern hält. Unterhalb von S. 2 soll er verschwinden; er glaubt, daß dieser Kern in Verbindung mit den vorderen Wurzeln stehe. Clarke erwähnt auch noch das Vorkommen von großen Zellen in der Außenschicht des Hinterhorns.

Waldeyer hat dann (a. a. O.) in dem großen seitlichen Zellkomplex des Sakralmarks einzelne Abteilungen unterschieden. Er beschreibt folgende Abteilungen dieser Zellmasse am Winkel zwischen Vorder- und Hinterhorn: 1. Eine ziemlich zahlreich bevölkerte Gruppe in der Gegend der Einbiegung zwischen Vorder- und Hinterhorn, welche W. mit Vorbehalt für homolog den Seitenhornzellen hält (vgl. S. 48). 2. Eine dem Stillingschen Dorsalkern entsprechende starke Zellengruppe, welche schon in S. 3 auftritt. Die Ganglienkörper hier gleichen nach Ansicht von W. in ihrer umgrenzten Gruppierung und in ihrer mehr rundlichen Form durchaus den Stillingschen Zellen, sind aber durchschnittlich etwas kleiner. 3. Eine neue nicht ohne weiteres an früher beschriebene anschließende Zellengruppe unmittelbar nach hinten und lateralwärts von dem Stillingschen Herde. Die Zellen dieser Gruppe sind größer als die des Stillingschen Herdes, jedoch blaß mit sehr fein granuliertem Protoplasma und führen auffallend große runde Kerne. Vor und hinter dieser Gruppe liegen einzelne größere Zellen von gewöhnlicher polykloner Form. Aus dieser Beschreibung geht hervor, daß der Autor einzelne Kerne am Winkel zwischen Vorder- und Hinterhorn und in nächster Umgebung der grauen Substanz gesehen hat, die er für selbständig hielt, die aber, wie man auf einer Schnittserie erkennt, zusammenfließen zu der großen hier am Winkel befindlichen Zellenansammlung.

Als letzter, der eine ausführliche Beschreibung des seitlichen Zellkomplexes des Sakralmarks gegeben hat, sei R. L. Müller[1] angeführt. Er erwähnt, daß an der Übergangsstelle zwischen Vorderhorn und Hinterhorn neue Gruppen von Ganglienzellen auftreten. Diese Zellen sind multipolar und relativ groß, erreichen aber doch nicht den Umfang der motorischen Zellen. Im oberen Teil des Conus medullaris stehen die Zellen nicht so dicht wie im unteren; besonders zahlreich sind die Zellen dort, wo diese intermediäre Zone an die Seitenstränge angrenzt, aber auch entlang dem lateralen Rande des Hinterhorns sind noch Ganglienzellen angeordnet, ebenso auch am medialen. In diesem das Vorder- vom Hinterhorn trennenden Kranz von Zellen stehen die Ganglienzellen hier und dort zu dichteren Gruppen zusammengedrängt. Diese Zellen reichen bis zum untersten Teil des Konus herab.

[1] R. L. Müller, Untersuchungen über die Anatomie und Pathologie des untersten Rückenmarksabschnittes. Deutsche Zeitschrift für Nervenheilkunde. Bd. XIV. 1899.

4. Nucleus sensibilis proprius.

Unter den hervorstechenden Zellformationen des Hinterhorns ist endlich noch diejenige der Substantia gelatinosa des Hinterhorns zu erwähnen. Dieselbe ist die konstanteste Zellsäule des ganzen Rückenmarks; sie geht in vollkommen kontinuierlichem Laufe durch das ganze Rückenmark hindurch, setzt sich aufwärts in den Kern der absteigenden Trigeminuswurzel fort und endigt in dem sensiblen Kern des genannten Hirnnerven selbst. Ihre wechselnde Form und Größe ist auf den Zeichnungen der einzelnen Rückenmarkssegmente dargestellt. Sie ist im Dorsalmark schlank, schwillt im Hals- und Lumbalmark an und erreicht im ersten Halssegment und im Sakralmark ihre größte Ausdehnung. Erwähnenswert ist, daß sich im Sakralmark ein kleiner Bezirk ihres äußeren Schenkels an seinem ventralen Ende etwas abspaltet und dadurch häufig den Eindruck eines besonderen Kernes macht. Von den Zellen dieser Zellsäule sind kleine polygonale, zart gefärbte, ferner vereinzelte größere polygonale und kleine rundliche, tiefdunkel gefärbte zu erwähnen. Letztere sind für diese Substanz charakteristisch. Sie sind von Waldeyer als Gierkesche Zellen bezeichnet worden nach dem Autor, der sie zuerst beschrieben hat[1]. Da diese Zellsäule auf jedem Schnitt plastisch hervortritt und gut abgrenzbar ist, so erübrigt sich eine weitere Beschreibung und es sollen nur ein paar Worte zur Begründung der gewählten Bezeichnung »Nucleus sensibilis proprius« hinzugefügt werden.

Von den Fasern der hinteren Wurzeln tragen nur ein Teil den sensiblen Reiz zu solchen Elementen des Rückenmarks, von denen er weiter durch höhergelegene Stationen bis zur Hirnrinde gelangt. Diese ganze Bahn ist die eigentliche sensible, und diejenigen Kerne, welche in diese Bahn bis zur Rinde eingeschaltet sind, können als eigentliche sensible Kerne bezeichnet werden. Diesen Kern bildet meiner Ansicht nach im Rückenmark allein die Substantia gelatinosa. Die anderen Fasern der hinteren Wurzeln führen den sensiblen Reiz auf Zellelemente des Rückenmarks der verschiedensten Form, Größe, Lagerung usw., die dann mit sensibler Leitung im eigentlichen Sinne nichts mehr zu tun haben, sondern nur der Aus-

[1] H. Gierke, Die Stützsubstanz des Zentralnervensystems Teil II. Arch. f. mikroskop. Anatomie Bd. 26, S. 144.

lösung der verschiedenartigsten Reflexerscheinungen dienen. Daß die Substantia gelatinosa diejenigen Zellelemente trägt, die den sensiblen Reiz zur Rinde weiterleiten, scheint mir einmal daraus hervorzugehen, daß die analoge Substanz, welche die absteigende Quintuswurzel begleitet, fast nur aus diesen Elementen besteht, ebenso der sensible Kern der in den Pons einstrahlenden sensiblen Trigeminuswurzel selbst, und daß schließlich auch die Kerne der Gollschen und Burdachschen Stränge, von denen die Schleifenbahn zur Hirnrinde läuft, sehr ähnliche Elemente, wie es die Gierkeschen Zellen sind, enthält. Aus diesen Gründen habe ich diese Zellformation als Nucleus sensibilis proprius medullae spinalis bezeichnet.

5. Tractus cellularum.

Während nun bei Durchsicht einer solchen vollständigen Schnittserie durch das menschliche Rückenmark die Feststellung der im vorstehenden geschilderten Zellgruppen keine allzu großen Schwierigkeiten darbietet, so ist bei den übrigen Zellen von mittlerer und kleiner Gestalt, und das ist bei weitem die Mehrzahl, eine einigermaßen befriedigende Einteilung auf Grund der uns zur Zeit zur Verfügung stehenden Methoden nicht möglich. Auch die Nißlsche Methode bringt hier noch nicht die wünschenswerte Klarheit. Es liegt das daran, daß diese Zellen von wechselnder Gestalt und Form keine Gruppen bilden, sondern regellos über die ganze graue Substanz zerstreut erscheinen. Und wenn auch auf diesem oder jenem Schnitt ein Gruppenbild dieser Zellen zu entstehen scheint, so ist es auf dem nächsten schon wieder anders, so daß das Bild der Lagerung dieser Zellen dauernd wechselt. Trotzdem läßt sich meiner Meinung nach eine gewisse, wenn auch, wie ich gern zugestehen will, unvollkommene Einteilung dieser Zellen geben. Diese Zellen machen nämlich auf vielen, ziemlich regelmäßig wiederkehrenden Schnitten den Eindruck, als ob sie sich wie in einer leidlich umgrenzten Marschkolonne in einer bestimmten Richtung und auf einer gegebenen Landstraße fortbewegten. In solcher Kolonne haben dann auch gewöhnlich die Zellen eine ähnliche Gestalt und Größe. Durch solche regelmäßig wiederkehrende Bilder veranlaßt, möchte ich die übrigen Zellen von mittlerer und kleinerer Gestalt, soweit sie nicht schon im vorhergehenden gruppiert sind, in Zellzüge, Tractus cellularum, einteilen. Obwohl ich gern zugebe, daß es besser ist, den Namen »tractus«

für Faserzüge zu reservieren, so empfehle ich doch, bis auf weiteres diesen Namen zu gebrauchen, da er den auf den Schnitten dem Beschauer entgegentretenden Bildern am ehesten gerecht zu werden scheint.

Von solchen Zellzügen kann man im Rückenmark des Menschen drei unterscheiden (vgl. Taf. IX):

a) Tractus cellularum medio-ventralis,
b) Tractus cellularum medio-dorsalis,
c) Tractus cellularum intercornualis lateralis.

Diese drei Züge treffen an der Übergangsstelle des Vorder- und Hinterhorns zusammen und vermischen sich hier mehr oder weniger. Diesen Zusammenfluß der Zellelemente in diesem Teil möchte ich als den Confluens substantiae griseae bezeichnen.

a) Tractus cellularum medio-ventralis.

Dieser Zug von Zellen liegt in der medialen Randzone des Vorderhorns. Er läuft dem medialen Vorderhornrande parallel und erstreckt sich von der medio-ventralen Ecke des Horns bis zur vorderen Kommissur. Er bildet oft ein spitzdreieckiges Areal, das mit der Basis dem ventralen Rande des Vorderhorns und mit der Spitze der vorderen Kommissur zugewandt ist. Dort, wo die medialen Gruppen des Vorderhorns gut ausgebildet sind, tritt er an Umfang zurück, ebenso ist er spärlich im ganzen Dorsalmark. Sonst kann er zeitweilig recht beträchtlich sein. Er erreicht seine Hauptstärke im Lumbosakralmark, hier kann er sich auch noch weit am ventralen Rande des Vorderhorns entlang ziehen; an die vordere Kommissur angelangt, verschmälert er sich oft und biegt in die Kommissur ein, in welcher er sich mit einzelnen stäbchenförmigen, oft recht langgestreckten Zellen verliert. Die Mehrzahl der Zellen, die im ventralen Gebiet der Kommissurgegend (also der weißen und dem angrenzenden Teil der grauen) liegen, gehören entweder diesem Zuge an, oder es sind weit in die weiße Kommissur vorgeschobene große multipolare Zellen der medialen motorischen Zellgruppen. Nach lateral zu sprüht dieser Zellzug oft etwas ins Zentrum des Vorderhorns oder in den Confluens substantiae griseae aus. Er setzt sich von den drei genannten Zellzügen am wenigsten scharf ab, am besten noch im unteren Gebiet des Rückenmarks. Vom fünften Lendensegment abwärts wird er vielfach von Zellen des sympathischen Systems gebildet (s. weiter oben). Die Zellen des Tractus medio-

ventralis sind verschiedenartig gestaltet. In der Mehrzahl sind sie von mittlerer Größe, vielfach von schlanker, gestreckter Form mit der Längsachse der Kommissur zugerichtet. Wahrscheinlich schicken die Zellen dieses Zuges zum über wiegenden Teil Fortsätze in die vordere Kommissur. An manchen Stellen sind den Zellen von etwas hellerem Farbenton locker liegende, dunkel aussehende Elemente beigemischt. Am stärksten tritt das im Gebiet des Nucleus sympathicus medialis inferior hervor.

b) Tractus cellularum medio-dorsalis.

Dieser Zellzug ist wohl räumlich der kleinste von den dreien; indessen, da er vorwiegend kleine Elemente enthält, muß man in der Schätzung vorsichtig sein. Er wird nur im Lumbosakralmark beträchtlich. Er zieht sich vom medialen Schenkel der Substantia gelatinosa am medialen Rande des Hinterhorns entlang und endet hinter dem Zentralkanal. Er wird im unteren Rückenmarksabschnitt besonders breit. In allen Gegenden, wo ein deutlicher Nucleus spino-cerebellaris ausgebildet ist, wird er durch letzteren in zwei Teile gespalten, in einen dorsalen, der im medialen Abschnitt des Hinterhornhalses liegt, und in einen ventralen, der etwas ventral bzw. medial vom genannten Kern sich befindet. Im Hinterhorn bildet er oft nur einen ganz schmalen, am medialen Rande befindlichen Saum, nur im Lumbosakralmark wird er, wie schon gesagt, erheblich breiter und ist von Zellen reich bevölkert. Er besteht zum überwiegenden Teil aus kleinen polygonalen oder rundlichen Zellen. Dort, wo diese Zellen den Nucleus spino-cerebellaris treffen, platten sie sich häufig stäbchenartig ab und umkreisen den genannten Kern. Ausdrücklich sei erwähnt, daß sich in diesen Zug auch zeitweilig Zellen von mittlerer Größe mischen, aber das, was dem Zellzuge den Charakter gibt, besonders gegenüber dem gleich zu beschreibenden lateralen Zellzuge, das ist die Vielheit der in ihm gelegenen kleineren Zellelemente. Von diesem Zellzuge geht am Confluens substantiae griseae auch ein Teil in der Richtung zur vorderen Kommissur bzw. vermischt sich mit dem vorher beschriebenen medio-ventralen Zellzuge.

c) Tractus cellularum intercornualis lateralis.

Dieser Zellzug ist der mächtigste von den dreien und der prägnanteste. Er entspringt gleichsam vom ventralen Endpunkt des äußeren Schenkels der Substantia gelatinosa, hält alsdann gewöhnlich die äußeren

zwei Drittel des Hinterhorns und die ganze Formatio reticularis besetzt und strahlt am Winkel zwischen Hinter- und Vorderhorn in letzteres hinein. Hierbei gabelt er sich oft in dreifacher Art. Der eine Schenkel der Gabel zieht am lateralen Rande des Vorderhorns entlang, der andere ergießt sich direkt ins Zentrum des Vorderhorns, und der dritte strebt in der Richtung zur vorderen Kommissur.

Was diesem Zellzuge gegenüber dem vorigen das Charakteristische gibt, das sind die Mittelzellen von etwas größerer Form, die vielfach recht dunkel gefärbt sind und in der Mehrzahl spindelförmige oder spitz dreieckige Gestalt haben. Am Winkel zwischen Vorder- und Hinterhorn bildet dieser Zug oftmals einen Sammelpunkt, wo die Zellen sich mehr anhäufen. Diese Anhäufung hat gewöhnlich die Gestalt eines Dreiecks mit nach innen (zur Kommissur) gerichteter Spitze. Man trifft, wie gesagt, diese Ansammlung hier recht oft und ist eventuell geneigt, sie als einen besonderen dreieckigen Kern anzusprechen; indessen, da sich doch zu viele Variationen finden und das Bild dieser Ansammlung zu schnell wechselt, so habe ich davon abgesehen. Erwähnenswert ist, daß dicht vor dem genannten Winkel bzw. noch in seinem Bereich im Dorsalmark die präangulare Gruppe des Nucleus sympathicus cornu lateralis liegt, und daß leicht Verwechselungen dieser beiden Zellansammlungen vorkommen können. Indessen die Zellen des interkornualen Zellzuges sind lockerer gelagert und auch von vielgestaltiger Form und Struktur, verglichen mit den Zellansammlungen des Nucleus sympathicus. In diesen Zellzug sind auch diejenigen Zellen mit eingerechnet, die sich am ganzen Processus reticularis des lateralen Vorderhornrandes und besonders auch des Hinterhornrandes entlang lagern (die des sympathischen Systems natürlich ausgenommen). Ausdrücklich sei auch hier erwähnt, daß dieser Zug nicht ausschließlich größere Mittelzellen enthält, sondern auch zahlreiche kleinere Elemente, ja daß mitunter ein regelmäßiger Turnus sich vollzieht, indem auf einer Reihe von folgenden Schnitten der Zug vorwiegend aus kleineren Zellelementen besteht, und dann auf den weiterfolgenden aus vorwiegend etwas größeren Elementen.

In **C. 1** tritt außerordentlich deutlich der interkornuale Zug heraus. Er teilt sich hier durch die Abspaltung der grauen retikulären Substanz in zwei Züge. Der eine geht in ganz lockerer Art durch den peripherischen Teil der Formatio reticularis vom Hinterhorn zur seitlichen Ecke des Vorderhorns, der andere zieht sich am äußeren Rande der den Zentralkanal bergen-

den grauen Substanz entlang. Beide Züge vereinigen sich im Vorderhorn. wodurch letzteres stark mit Mittelzellen angefüllt ist. Der medio-dorsale Zellzug ist hier gering, er liegt hauptsächlich zwischen Zentralkanal und den hier beginnenden Hinterstrangskernen. Der medio-ventrale Zug ist nur auf einer Anzahl von Schnitten ausgeprägt, er spitzt sich keilförmig nach der vorderen Kommissur zu.

In **C. 2** sind die Verhältnisse bezüglich dieser Zellzüge ähnlich denjenigen von C. 1. Am hervorstechendsten ist der interkornuale Zug. Medial von ihm tritt oftmals zur Seite des Zentralkanals eine Ansammlung von runden und birnförmigen homogenen Zellen auf, die an die sympathischen Elemente erinnern, aber nicht sicher mit diesen identifiziert werden können. Der medio-ventrale Zug enthält stellenweise größere und dunkle Elemente. Der medio-dorsale Zug ist sehr schmal.

In **C. 3** ist der interkornuale Zug sehr mächtig, er erfüllt den Hauptteil des Vorderhorns und der Zwischenzone. In dieser Zone lagern oftmals reichliche Zellen von rundlicher Form und homogenem Aussehen. Auch der medio-dorsale Zug tritt in einzelnen Präparaten in Keilform hervor. Der medio-ventrale Zug ist nicht gut abgegrenzt.

In **C. 4** bestehen ähnliche Verhältnisse wie in C. 3; der interkornuale Zug wölbt sich am Winkel zwischen Vorder- und Hinterhorn so stark ins Innere des Confluens substantiae griseae hinein, daß er der vorderen Kommissur sehr nahe kommt. Der medio-ventrale Zug ist wegen der guten Entwickelung der medialen motorischen Zellgruppe etwas spärlich.

In **C. 5** ist der interkornuale Zug aus dem Vorderhorn wegen des Anschwellens des lateralen motorischen Zellkomplexes stark herausgedrängt. Er zieht sich jetzt am lateralen Hinterhornrande und am dorsalen Vorderhornrande entlang und schiebt sich am Winkel zwischen beiden Rändern kegelartig ins Innere der grauen Substanz hinein. Dadurch daß dieser Zug nicht so tief ins Vorderhorn hineingeht, tritt auch etwas besser der medio-ventrale Zug heraus. Der medio-dorsale Zug ist schmal wie vorher.

In **C. 6** und **C. 7** sind die Züge einigermaßen deutlich; der interkornuale ist nicht so stark wie vorher, er greift aber stärker auf den Processus reticularis über.

In **C. 8** ist besonders im distalen Gebiet der interkornuale Zug merklich verringert, dagegen der medio-ventrale verstärkt, letzterer zieht oftmals noch etwas an der ventralen Zone des Vorderhorns entlang.

In **D. 1** sind die Züge stellenweise recht gut ausgeprägt, andererseits aber begegnet man vielen Schnitten, wo namentlich der interkornuale Zug recht schwach ist. Dieser teilt sich am Winkel zwischen Vorder- und Hinterhorn oft gabelförmig. Ein Schenkel der Gabel umkreist den Rest des lateralen motorischen Zellkomplexes, während der andere nach der vorderen Kommissur strebt.

In **D. 2** und **D. 3** hat der Tractus intercornualis lateralis seine gewöhnliche Gestalt; die Zellen des Zuges liegen recht locker. Es beginnt hier die Schwierigkeit, Zellen dieses Zuges vom Kern des Nucleus sympathicus cornu lateralis immer scharf zu trennen. Der medio-dorsale Zug ist sehr schmal, er liegt medial vom Nucleus spino-cerebellaris. Eine deutliche Abgrenzung des medio-ventralen Zuges ist nicht möglich.

In **D. 4** und **D. 5** ist der interkornuale Zug gewöhnlich klein, in manchen Schnitten erscheint er stärker. Häufig sammeln sich Elemente dieses Zuges etwas dorso-lateral vom Nucleus spino-cerebellaris im Cervix cornu posterioris etwas an, ebenso im Confluens substantiae griseae nach innen vom Seitenhorn. Viele der hier locker liegenden Elemente sind sehr stark gefärbt, oft abgerundet und von homogenem Aussehen, so daß es wahrscheinlicher ist, daß es weiter im Innern der grauen Substanz liegende Elemente des Nucleus sympathicus cornu lateralis sind. Dieselbe Erscheinung war auch schon in D. 3 zu beobachten.

In **D. 6** und **D. 7** ist der interkornuale Zug schwach ausgeprägt und wie auch in den höheren Segmenten vom medio-ventralen nicht scharf getrennt. Beide bilden der Hauptsache nach einen lockeren Zellkomplex im Zwischenteil der grauen Substanz oder im Vorderhorn. Der medio-dorsale Zug besteht der Hauptsache nach in einer Ansammlung kleiner Zellen im medialen Cervixgebiet dicht dorsal vom Nucleus spino-cerebellaris. Hin und wieder liegen auch kleine Zellen zwischen dem genannten Kern und dem Zentralkanal.

Von **D. 7** bis **D. 12** ist der interkornuale Zellzug stellenweise gut zu sehen, im allgemeinen aber, besonders bei starker Ausbildung des Nucleus sympathicus cornu lateralis, schwach ausgeprägt. Sind Nucleus sympathicus und Nucleus spino-cerebellaris sehr groß, so schnüren sie den Zug am Übergang zwischen Vorder- und Hinterhorn ein, und man kann alsdann eine größere Ansammlung dieses Zellzuges im Vorderhorn und eine kleinere dorsal vom Winkel zwischen Vorder- und Hinterhorn finden. Letztere ist

oft nicht leicht vom Nucleus sympathicus zu trennen. Der medio-ventrale Zug tritt wenig heraus und grenzt sich selten vom lateralen Zuge scharf ab. Der medio-dorsale ist schmal und gering wie zuvor.

Von **L. 1** beginnen die drei Züge schärfer herauszutreten und sich besser abzugrenzen.

In **L. 2** ist der Tractus intercornualis lateralis ausgezeichnet deutlich; gewöhnlich besteht er aus Mittelzellen mittlerer Größe, zuweilen auch aus etwas größeren. Sehr oft teilt er sich am vielgenannten Winkel zum Vorderhorn in drei Schenkel. Der eine derselben zieht am äußeren Rande des Vorderhorns entlang und umkreist die dort liegenden großen motorischen Zellen; der andere Schenkel des Zellzuges strahlt in die Mitte des Vorderhornes hinein und mischt sich hier vielfach zwischen die großen Zellen, und der dritte Schenkel geht zur vorderen Kommissur hinüber. Die Zellen sehen wie schmale Pfeile aus. Auch der medio-dorsale Zug ist sehr typisch, er liegt dem Kuppenteil der Hinterstränge dicht an. Der interkornuale und der medio-dorsale Zug sind mitunter durch wenige Zellen des Nucleus spino-cerebellaris getrennt. Der Tractus medio-ventralis ist nur zeitweilig gut abgegrenzt.

In **L. 3** sind der interkornuale und medio-dorsale Zug ausgezeichnet zu sehen, auch der medio-ventrale ist stärker und setzt sich schärfer ab.

In **L. 4**, wo die Züge ebenfalls vorzüglich ausgebildet sind, zieht sich der medio-ventrale Zug auch noch am ventralen Vorderhornrande entlang bis in die Nähe des lateralen motorischen Zellkomplexes. Hier sind in diesem Zuge Zellen in Haufen eingelagert, die dem Nucleus sympathicus medialis angehören.

Von **L. 5** bis **S. 4** sind alle drei Züge gut ausgeprägt und von ansehnlicher Breite. In den medio-ventralen ist schon von L. 4, in den interkornualen von S. 2 der entsprechende Nucleus sympathicus eingelagert (s. das Nähere darüber vorher). Der medio-dorsale Zug besteht zum überwiegenden Teil aus Zellen der hinteren Kommissur.

Von S. 4 an werden die Züge kleiner und verschmelzen miteinander.

In diesen eben beschriebenen Zügen sind alle Zellen zusammengefaßt, die von den Autoren als Mittelzellen, kleine Zellen, Strangzellen, Zellen der Formatio reticularis, Zellen der vorderen und hinteren Kommissur beschrieben worden sind.

Am Schluß möchte ich noch erwähnen, daß es auf mich den Eindruck machte, als ob ziemlich alle Zellarten, bis auf die kleinen polygonalen Zellen und diejenigen des Nucleus sensibilis proprius im Lumbosakralmark eine etwas größere Gestalt haben als im übrigen Rückenmark.

Fasse ich die Resultate dieser Arbeit zusammen, so ergibt sich folgendes:

1. Die in der grauen Substanz des Rückenmarks liegenden Nervenzellen lassen sich zum Teil in Gruppen ordnen, zum anderen Teil ist dies nicht möglich.

2. Die Gruppierung wird bestimmt einmal durch die Lagerung an einer bestimmten, ziemlich begrenzten Stelle der grauen Substanz und zweitens durch den Zellcharakter (Größe, äußere Gestalt und innere Struktur der Nervenzellen).

3. Bestimmt abgrenzbare Gruppen der grauen Substanz kann man folgende unterscheiden:

a) Nuclei motorii,
b) Nuclei sympathici,
c) Nuclei magnocellulares cornu posterioris,
d) Nucleus sensibilis proprius.

4. Die nicht in Gruppen zu ordnenden Nervenzellen gehören dem mittleren und kleinen Zelltypus an und liegen fast über die ganze graue Substanz ausgestreut, sie ordnen sich nur unvollkommen in Zellzüge

Tractus cellularum.

5. Die Nuclei motorii bestehen aus einer medialen und einer lateralen Zellsäule. Die erstere geht durch das ganze Rückenmark, die letztere hat im Dorsalmark eine Unterbrechung.

Die mediale Zellsäule ist in C. 3 und C. 4, in C. 8—D. 3, in D. 11—L. 2 und in S. 3—S. 4 von ansehnlicher Breite, in den anderen Segmenten wechselt sie fortdauernd in ihrem Zellgehalt, in der Mitte der Halsanschwellung ist sie spärlich, in L. 5 und S. 1 so gut wie fehlend. Sie endigt tiefer als die laterale Zellsäule in S. 4. Zellen dieser Säule verlieren sich vielfach in der vorderen Kommissur.

Die laterale Zellsäule besteht aus zwei Abschnitten, einem oberen, zervikо-dorsalen, und einem unteren, lumbosakralen. Beide bestehen aus drei Hauptabteilungen, die sich noch in weitere Unterabteilungen sondern,

die aber andrerseits auch fließend ineinander übergehen (s. S. 9 und S. 18). Die zervikodorsale reicht von C. 1 bis D. 2, die lumbosakrale von L. 1 bis S. 3.

In manchen Segmenten überschreiten Zellen dieser Säulen die graue Substanz und lagern sich weit in die weiße Substanz ein; so besonders in C. 1, in D. 12, L. 1 und L. 2.

Die Zellen liegen, trotzdem sie sich in Gruppen ordnen, doch immer etwas locker. Sie unterscheiden sich in ihrer Größe ungemein nach der Region des Rückenmarks, in welcher sie liegen. Diejenigen des Dorsalmarks sind in der Mehrzahl die kleinsten, diejenigen des Halsmarks sind im ganzen etwas größer, und diejenigen des Lumbosakralmarks sind überwiegend sehr große; fast kann man sie Riesenzellen nennen.

6. Von Nuclei sympathici kann man eine laterale und eine mediale Zellsäule unterscheiden.

Die laterale besteht aus zwei Abteilungen, einer oberen, im Seitenhorn des Dorsalmarks oder im analogen Gebiet des oberen Lendenmarks gelegenen, Nucleus sympathicus **lateralis** superior s. cornu lateralis, und einer unteren, im Sakralmark an der seitlichen Grenze zwischen Vorder- und Hinterhorn lagernden, Nucleus sympathicus **lateralis** inferior s. sacralis.

Die mediale,

Nucleus sympathicus **medialis** lumbo-sacralis,

liegt an der medialen und ventralen Randzone des Vorderhorns des Lumbosakralmarks.

Die obere laterale Zellsäule der Nuclei sympathici erstreckt sich von C. 8 bis L. 3 (vielleicht lagern kleinere, ganz vereinzelte Gruppen noch weiter kaudal). Sie zeigt oft zwei Zellhaufen, eine pars apicalis (an der Spitze des Seitenhorns) und eine pars praeangularis (am Winkel zum Hinterhorn). Beide Abteilungen gehen aber am dorsalen Rand des Seitenhorns ineinander über. In einzelnen Rückenmarkssegmenten ist die Säule besonders stark, so in den oberen Brustsegmenten. Am voluminösesten erscheint sie in D. 12. Sie zeigt fortdauernde An- und Abschwellungen und auch regelmäßige Unterbrechungen.

Die untere laterale Zellsäule der Nuclei sympathici erstreckt sich von S. 2 (distal) bis ins Coccygealmark. Sie liegt am seitlichen Winkel

zwischen Vorder- und Hinterhorn und ragt tief in die graue Substanz hinein. Oft zeigt sie auch mehrere Gruppen, oft ist sie geschlossen. In S. 3 (distal) und in S. 4 hat sie ihren größten Umfang.

Die mediale Zellsäule der Nuclei sympathici erstreckt sich von L. 4 bis ins Coccygealmark, sie liegt zunächst am medialen Rande des Vorderhorns, geht dann von S. 2 an weiter auf den ventralen Rand über und überzieht in zahlreichen kleineren und größeren Haufen den medialen und ventralen Rand dann immer weiter, bis sie sich in S. 3 vollkommen mit der unteren lateralen Zellsäule vereinigt. Beide bilden in S. 4 dann ein gemeinsames Areal, welches fast das ganze Vorderhorn und die Zwischenzone einnimmt.

Die Zellen in den drei Formationen des sympathischen Systems haben drei charakteristische Zeichen; sie liegen fast stets in kleineren und stärkeren Haufen dicht gedrängt beisammen, sie erscheinen als rundliche oder keulenförmige Zellen, oder als polygonale mit abgestutzten Fortsätzen; sie haben vielfach ein homogenes Aussehen und sind ziemlich dunkel gefärbt.

7. Die Nuclei magnocellulares cornu posterioris bestehen aus Zellen, die sich durch ihre Größe von den übrigen Zellen des Hinterhorns herausheben; sie lagern sich in drei Gruppen:

a) Nucleus magnocellularis basalis s. spino-cerebellaris,

b) Nucleus magnocellularis centralis,

c) Nucleus magnocellularis pericornualis.

a) Der Nucleus magnocellularis basalis ist Stillings Dorsalkern bzw. Clarke's vesicular columns.

Er ist von C. 8 bis L. 2 gut ausgeprägt, nimmt von C. 8 an nach unten an Umfang zu und erreicht seine größte Ausdehnung in D. 12. Kaudal von L. 2 verliert er sich in einzelnen Zellen, die oft etwas weiter dorsal gelagert sind. Im Halsmark sind abwechselnd einzelne homologe Zellen in den Schnitten anzutreffen. Der Kern hat kaum Unterbrechungen, sondern bildet von C. 8 bis Anfang L. 3 eine kontinuierliche Zellsäule. In einzelnen Segmenten, D. 12—L. 2, treten Zellen des Kerns in kleinen Gruppen aus seinem Bereich in den Hinterstrang aus. Vielfach kommen die Zellen des Kerns den motorischen an Größe ziemlich nahe. Sie enthalten viel Pigment.

b) Der Nucleus magnocellularis centralis liegt hauptsächlich im Kern des Hinterhorns. Er ist in einzelnen Zellen im ganzen Rücken-

mark durchgehend vertreten, hierbei im Halsmark deutlicher als im Dorsalmark. Als eigentlicher Kern aber entwickelt er sich erst im Lumbalmark und erreicht seine Höhe im Sakralmark. Er besteht aus ganz großen (den motorischen an Größe gleichkommenden) Zellen und aus etwas kleineren Zellen. Letztere haben mehr spindelförmige Gestalt und sind gewöhnlich mit der Längsachse sagittal gestellt.

c) Nucleus magnocellularis pericornualis. Diese Kerngruppe ist identisch mit den Marginalzellen des Hinterhorns von Waldeyer. Sie liegen gewöhnlich vereinzelt in der Außenschicht des Hinterhorns. Im Halsmark sammeln sie sich mitunter an der Hinterhornspitze an (pars apicalis), noch mehr geschieht das im Lumbosakralmark, wo sie eine stattliche Zahl von Zellen bilden können, die auch reichlich in der retikulierten äußeren Grenzschicht des Hinterhorns liegen (pars reticularis); letztere Zellschicht ist im Sakralmark besonders stark ausgebildet.

8. Nucleus sensibilis proprius. Darunter ist die Zellsäule der Substantia gelatinosa verstanden, die nach meiner Ansicht eine Station der eigentlichen, bis zur Hirnrinde führenden sensiblen Bahn darstellt.

9. Die Zellen von mittlerer und kleiner Gestalt, die nicht in Gruppen zu ordnen sind, trenne ich in Zellzüge, tractus cellularum, weil sie oft auf den Schnitten wie in einem Zuge nach einer bestimmten Richtung sich zu bewegen scheinen. Ich unterscheide drei solcher Zellzüge:

a) Tractus cellularum medio-ventralis,
b) Tractus cellularum medio-dorsalis,
c) Tractus cellularum intercornualis lateralis.

Diese drei Züge sind am besten im Lumbosakralmark ausgeprägt und grenzen sich hier ziemlich beständig recht scharf voneinander ab. Der dritte Zug (c) ist fast überall, besonders auch im Zervikalmark, gut herauszuerkennen; die anderen sind im Zervikal- und Dorsalmark nur zeitweilig zu erkennen.

Der Tractus cellularum medio-ventralis liegt am medialen Rande des Vorderhorns und reicht von der medio-ventralen Ecke bis in die vordere Kommissur. Im unteren Lenden- und im Sakralmark liegt in seinem Bereich der Nucleus sympathicus medialis, s. lumbo-sacralis. Er besteht aus kleineren, aber auch recht vielen mittleren Zellen, zeitweilig von ansehnlicher Größe und dunkler Färbung. Einzelne Zellen dieses Tractus

liegen direkt im Faserareal der vorderen Kommissur: er ist häufig naeh dem Innern des Vorderhorns schleeht abgegrenzt.

Der Tractus cellularum medio-dorsalis zeigt sich dadurch aus, daß er überwiegend kleine Zellen enthält, die etwas dichter gelagert sind. Er zieht sich ventral vom Nucleus sensibilis proprius (Substantia gelatinosa) am medialen Rande des Hinterhorns hin bis in die graue Kommissur hinein: er liegt also der Kuppe der Hinterstränge dicht an. Er ist meistens recht schmal, nur im Lenden- und noch mehr im Sakralmark von ansehnlicher Breite.

Der Tractus cellularum intercornualis lateralis ist ein Zellzug, der sich vom Nucleus sensibilis proprius (Substantia gelatinosa) am Außenrande des Hinterhorns und am Processus reticularis bis zum Winkel am Vorderhorn hinzieht und sich hier in das Vorderhorn ergießt. Dies tut er von hier aus mit drei Schenkeln; der eine geht am latero-dorsalen Rande nach außen weiter und umspült die hier gelegenen motorischen Zellen, der andere ergießt sich mitten ins Vorderhorn hinein und mengt sich hier vielfach zwischen die großen Zellen, und der dritte strebt in schräger Riehtung nach der vorderen Kommissur. Dieser Zellzug zeichnet sich namentlich gegenüber dem vorigen dadurch aus, daß er vorwiegend aus locker liegenden, etwas größeren und langgestreckten Zellen besteht.

10. Sämtliche Zellarten, mit Ausnahme der ganz kleinen Zellen und der Zellen des Nucleus sensibilis proprius (Substantia gelatinosa), nehmen im Lumbosakralmark etwas größere Gestalt an als im Zervikodorsalmark.

Nachtrag zur Literatur.

Nach Drucklegung vorstehender Untersuchungsresultate gelangte ich noch in den Besitz einer Arbeit von S. Irimesco und C. Parhon: Recherches sur la localisation spinale des muscles du perinée et du rectum. Journ. de Neurol. et d'Hypnol. 1905, Nr. 4. Da in dieser Arbeit noch wichtige Angaben über die sympathischen Kerne des Sakralgebietes und entsprechende Literaturangaben enthalten sind, so seien diese hier nachträglich noch kurz referiert. Irimesco und Parhon erwähnen, daß der sakrale Teil des Tractus intermedio-lateralis beim Menschen im unteren Abschnitt von S. 3 beginnt und sich bis S. 5 fortsetzt. Er liegt am lateralen Rande der grauen Substanz zwischen Vorder- und Hinterhorn und hat eine größere äußere und eine kleine innere Abteilung, die miteinander konfluieren. Die innere Abteilung hat etwas größere Zellen. Die äußere Gruppe sei identisch der Zellsäule des Seitenhorns. Außerdem fanden die Autoren noch in S. 2 hinter und etwas nach innen von der Gruppe X von Onuf eine ähnlich gestaltete Gruppe, die aber etwas größere Zellen besitzt als die Onufsche. Die Zellen dieser hinteren Gruppe halten sie für motorische, obwohl sie kleiner sind als diejenigen der eigentlichen motorischen Gruppen. Nach den Literaturangaben der eben zitierten Arbeit ist der sakrale Teil des Tractus intermedio-lateralis auch schon von de Buck: Localisation médullaire de l'innervation motrice du perinée et du rectum. Annales de la Soc. scient. de Bruxelles T. XXIII und von Sano: Les localisations des fonctions motrices de la moelle epinière. Bruxelles 1898 und XIV. Congrès des Neurologistes, &c. 1904, beschrieben worden. De Buck konstatierte außerdem in S. 3 bis S. 5 noch unregelmäßig gelagerte Gruppen, welche kleine Zellen enthalten. Marinesco gibt in seiner bedeutsamen Arbeit: Recherches sur les localisations motrices spinales. La Semaine médicale 1904, S. 229, einen Längsschnitt vom ersten und zweiten Sakralsegment des Hundes (entsprechend S. 3 und S. 4 beim Menschen) wieder. Auf diesem Schnitte ist die Zellsäule X von Onuf dargestellt, die ihrem Zellcharakter und ihrem dichten Gefüge nach vollkommen den Zellgruppen des sympathischen Systems des Rückenmarks entspricht. Nach außen von dieser Zellsäule fand der Autor noch zahlreiche Nester von kleineren Zellen.

Schließlich sei hier noch die Arbeit von L. Blumenau und E. Nielson, Neurol. Zentralbl. 1905, Nr. 12, angeführt, in welcher Abbildungen der Abteilungen des lateralen motorischen Zellkomplexes des Halsmarkes enthalten sind, die mit den von mir gegebenen fast vollkommen übereinstimmen.

Erklärung der Figuren auf den Tafeln.

Die Figuren C. 1 — Cocc. auf den Tafeln I—IX stellen je ein Prototyp für den Zellcharakter jedes Rückenmarksegments dar. Von der ganzen Schnittreihe jedes Segments wurden zunächst die hervorstechendsten Typen ausgewählt und genau abgezeichnet. Aus diesen letzteren wurde alsdann leicht schematisch eine Figur zusammengestellt, die nun den Grundcharakter der Zellformationen des betreffenden Segments wiedergibt.

Die vier Figuren auf Tafel IX sind Wiederholungen von C. 7, D. 7, L. 5 und S. 4. Auf diesen vier Figuren sind die einzelnen Zellgruppen bezeichnet worden, die man im menschlichen Rückenmark unterscheiden kann.

Die Figuren geben den Umfang der grauen Substanz in den einzelnen Rückenmarkssegmenten nur ungefähr wieder, da die Umrisse der grauen Substanz je nach dem mikroskopischen Bilde frei aus der Hand gezeichnet sind.

Berlin, gedruckt in der Reichsdruckerei.

C. 1

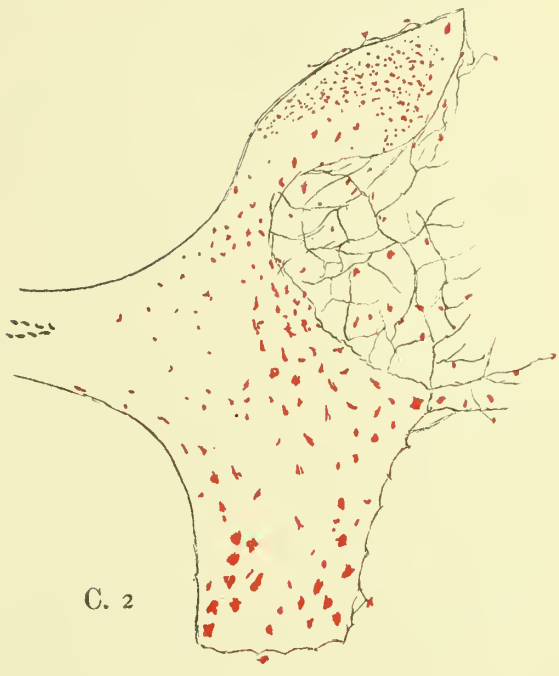

C. 2

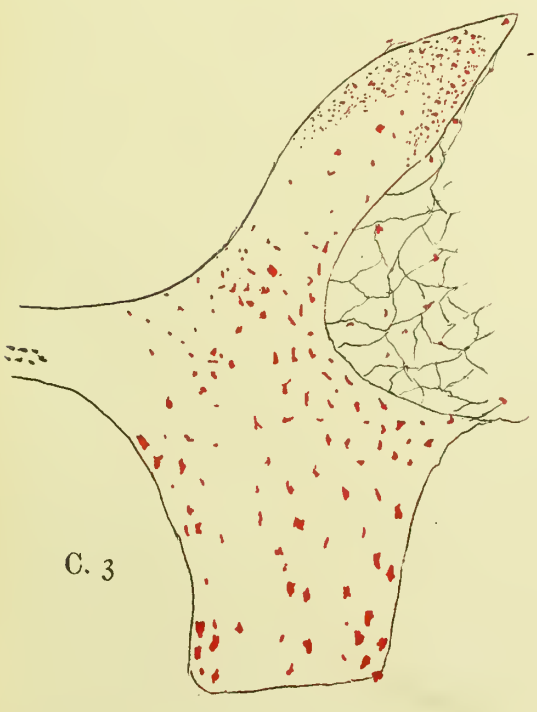

C. 3

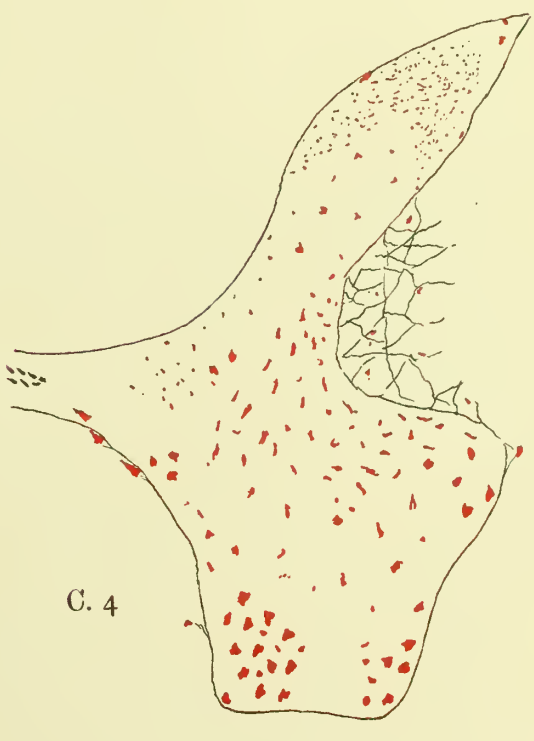

C. 4

L. Jacobsohn: Über die Kerne des menschlichen Rückenmarks.

Taf. I.

C. 5

C. 6

C. 7

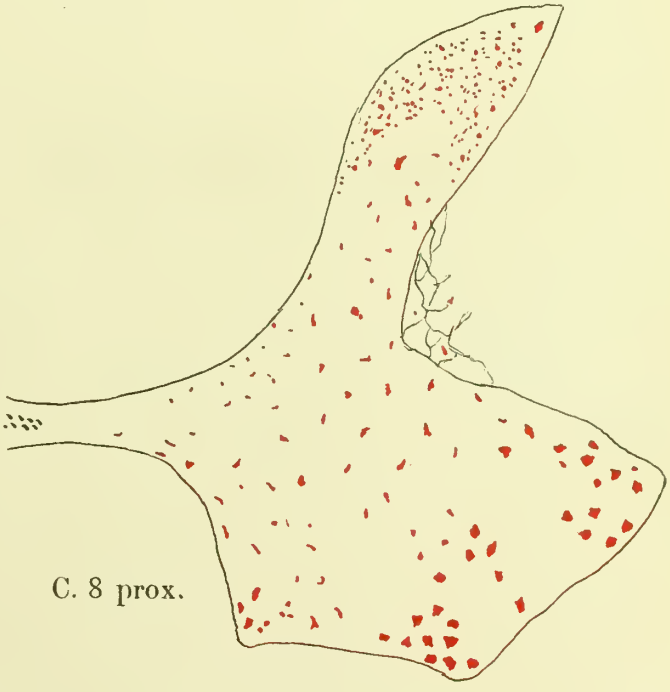

C. 8 prox.

L. Jacobsohn: Über die Kerne des menschlichen Rückenmarks.

Taf. II.

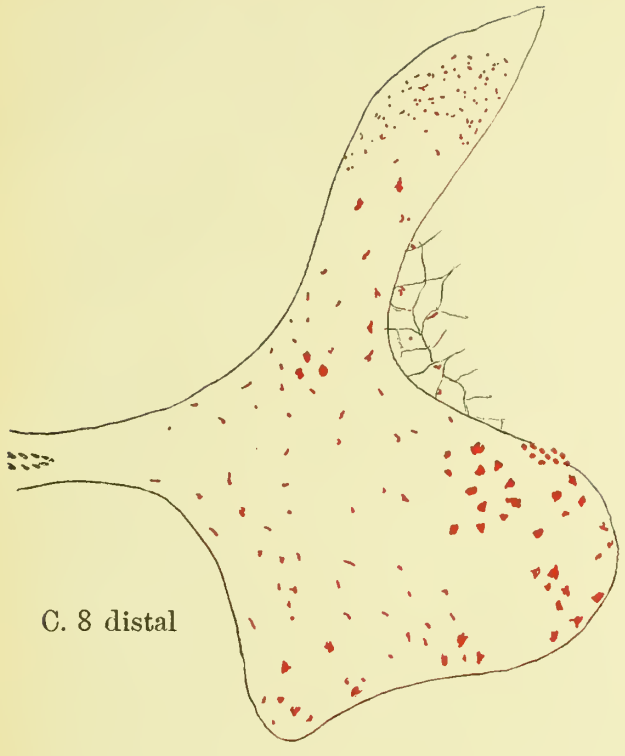

C. 8 distal

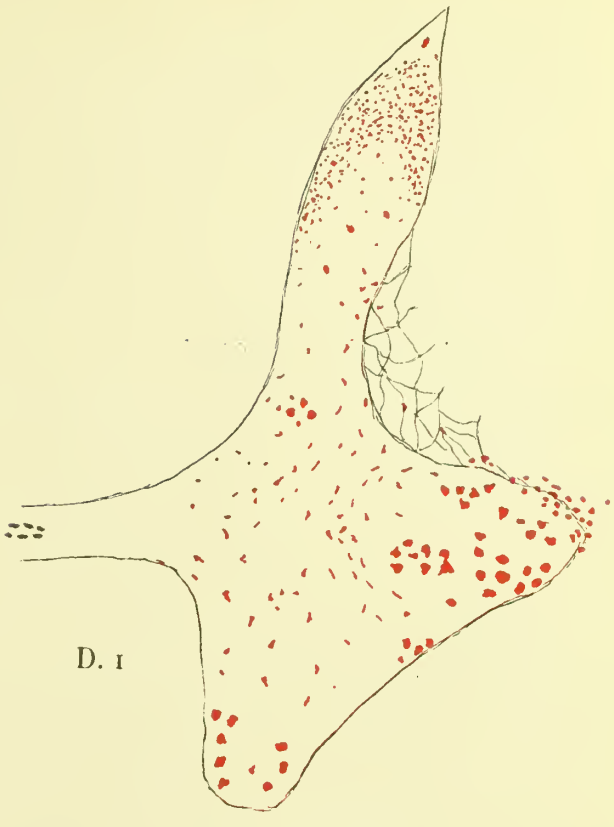

D. 1

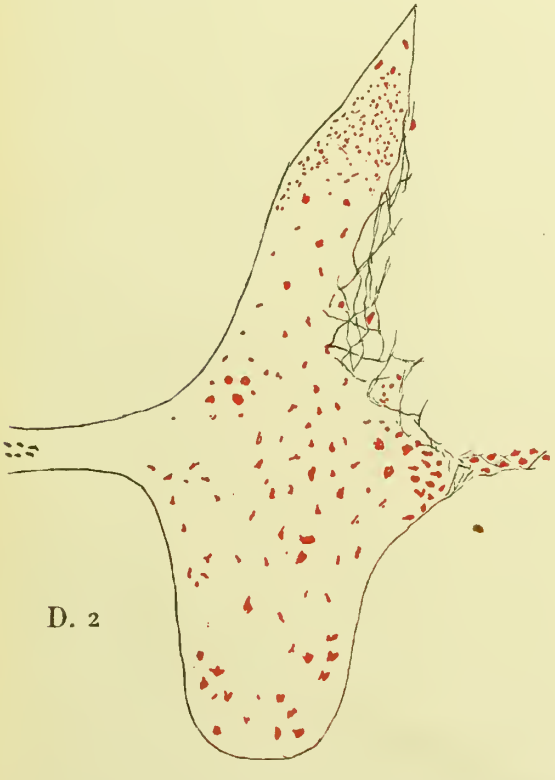

D. 2

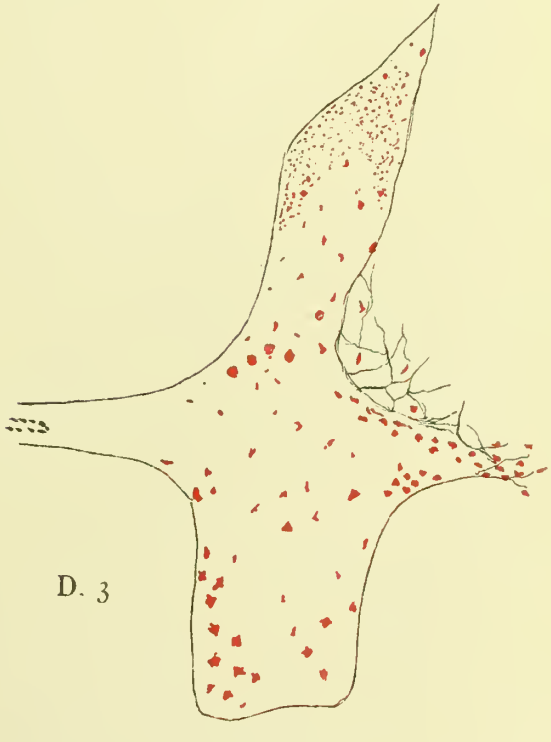

D. 3

L. Jacobsohn: Über die Kerne des menschlichen Rückenmarks.

Taf. III.

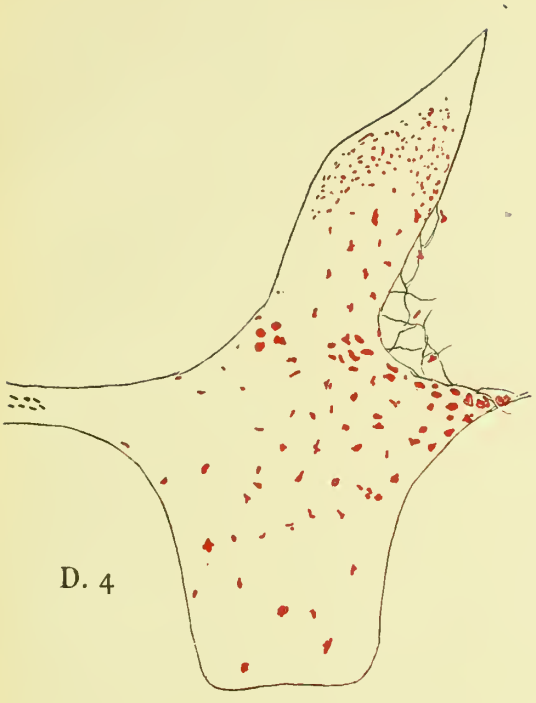

D. 4

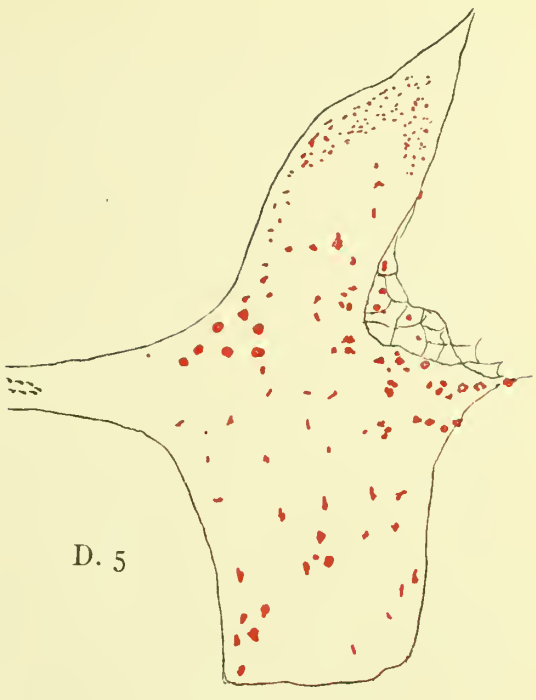

D. 5

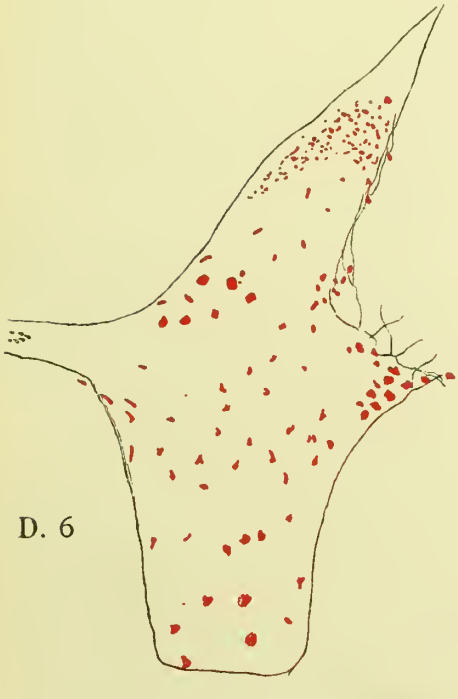

D. 6

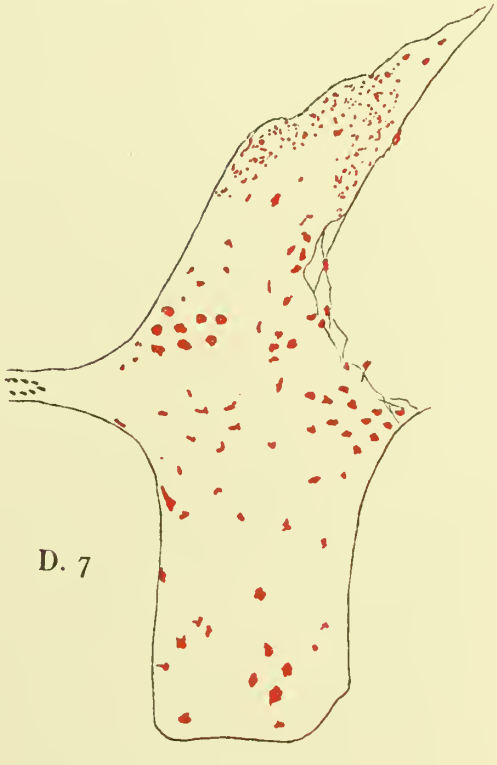

D. 7

L. Jacobsohn: Über die Kerne des menschlichen Rückenmarks.

Taf. IV.

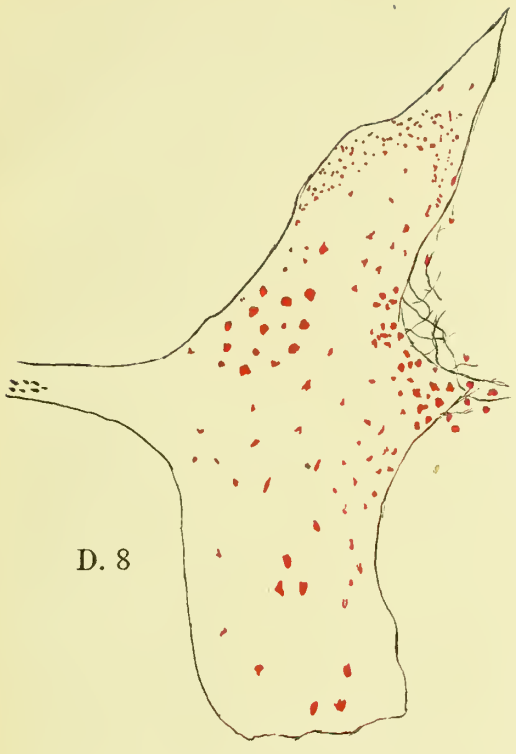

D. 8

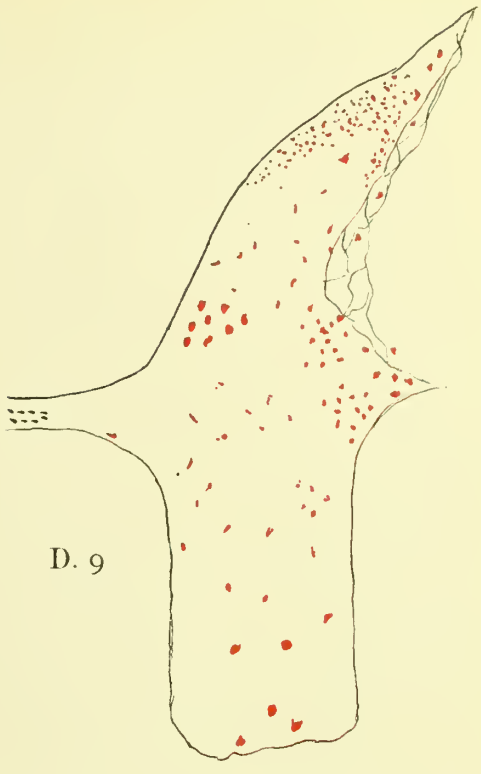

D. 9

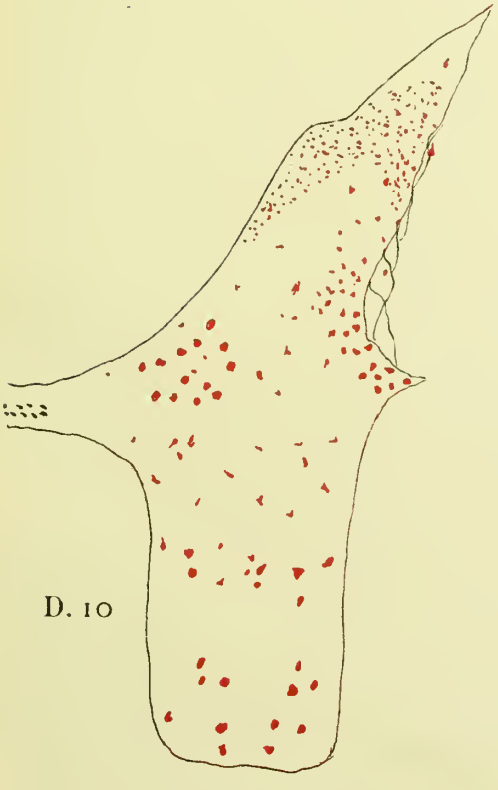

D. 10

D. 11

L. Jacobsohn: Über die Kerne des menschlichen Rückenmarks.

Taf. V.

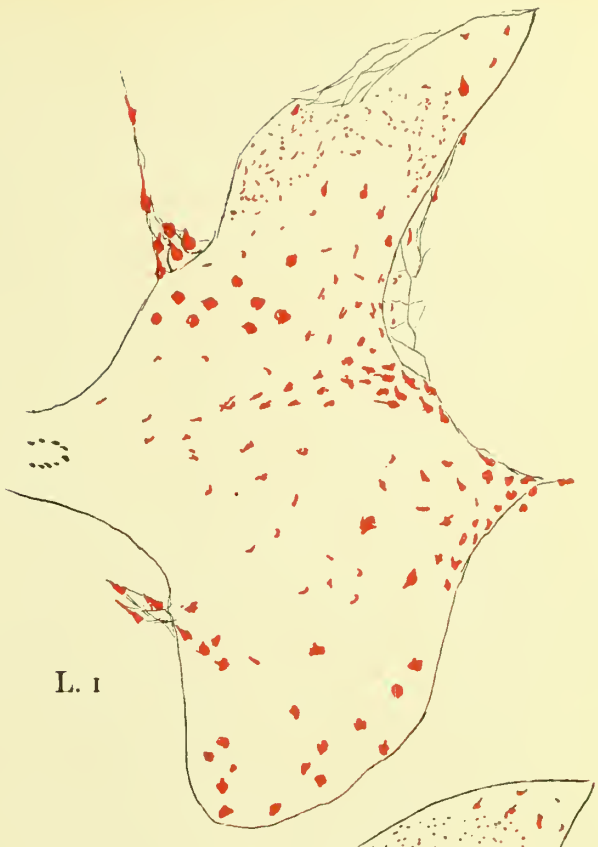

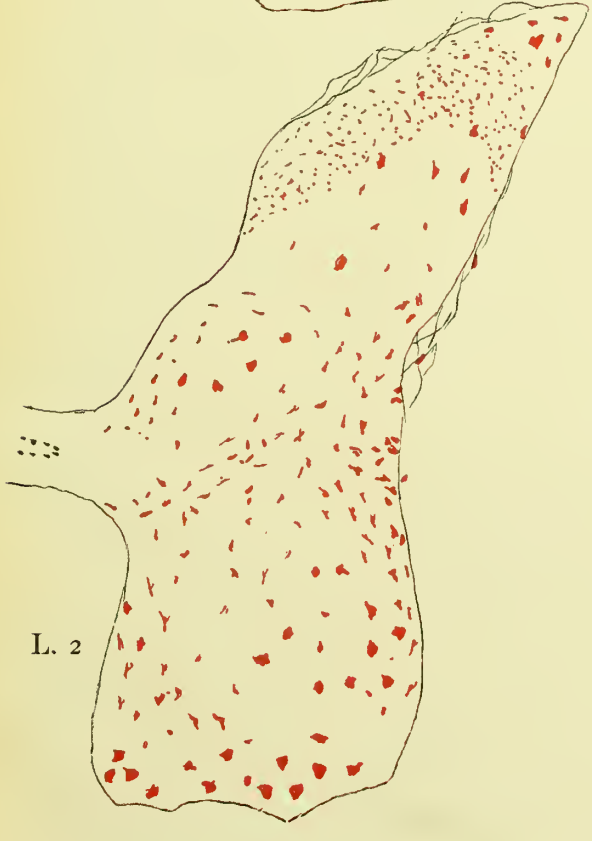

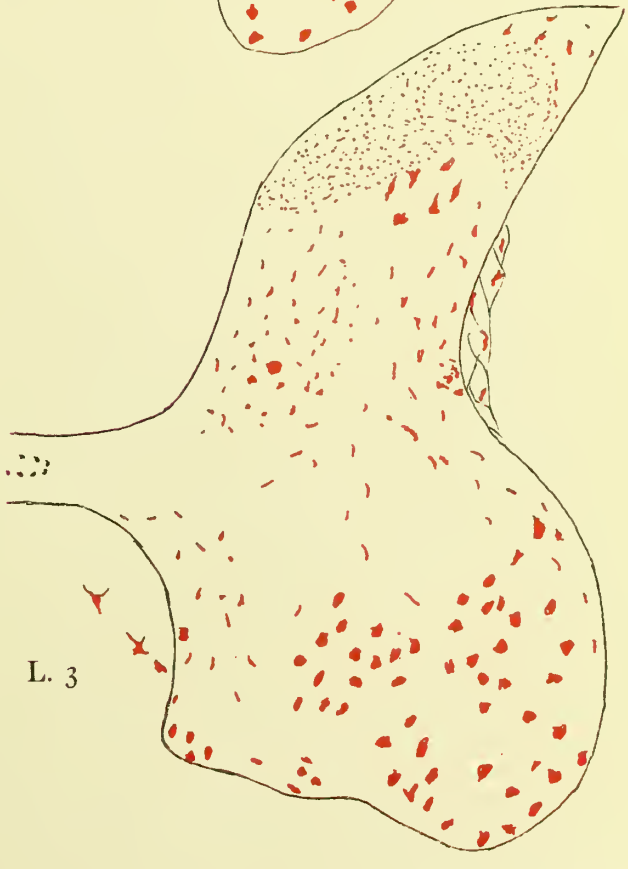

L. Jacobsohn: Über die Kerne des menschlichen Rückenmarks.

Taf. VI.

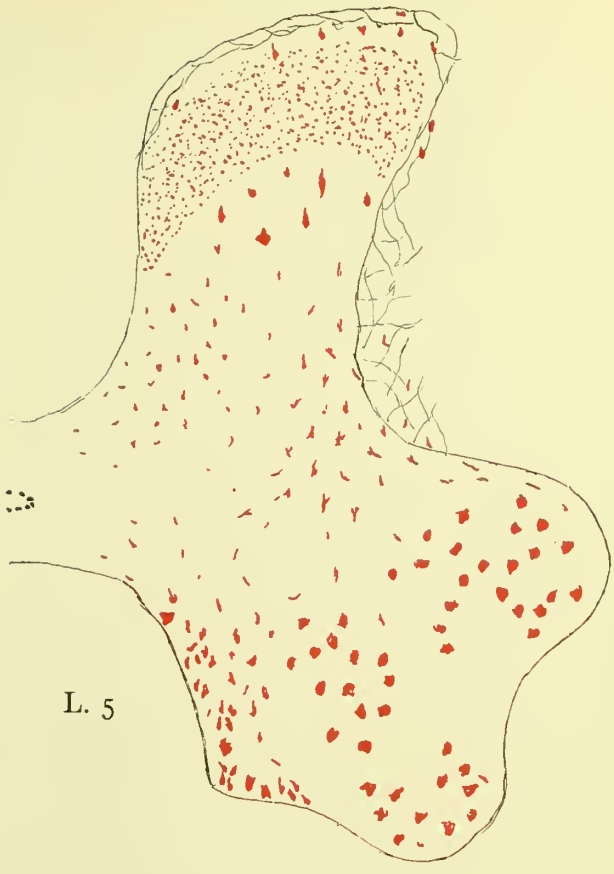

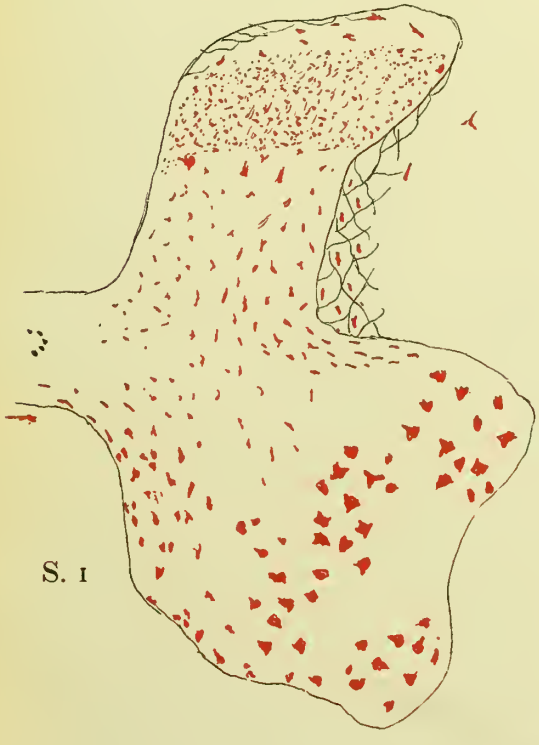

L. Jacobsohn: Über die Kerne des menschlichen Rückenmarks.

Taf. VII.

L. Jacobsohn: Über die Kerne des menschlichen Rückenmarks.

Taf. VIII.

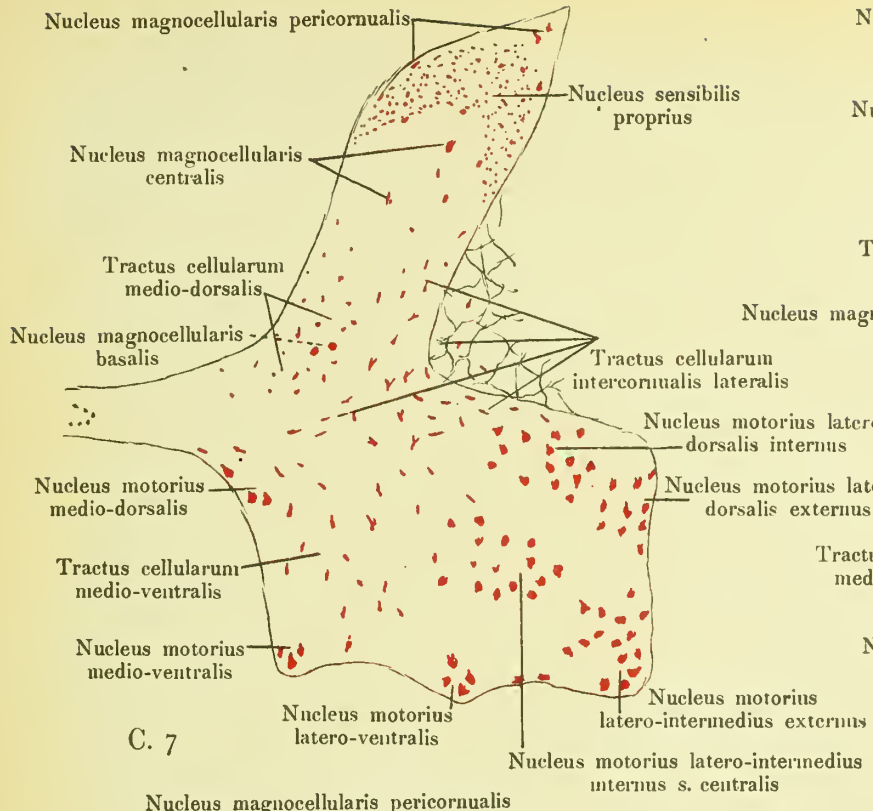

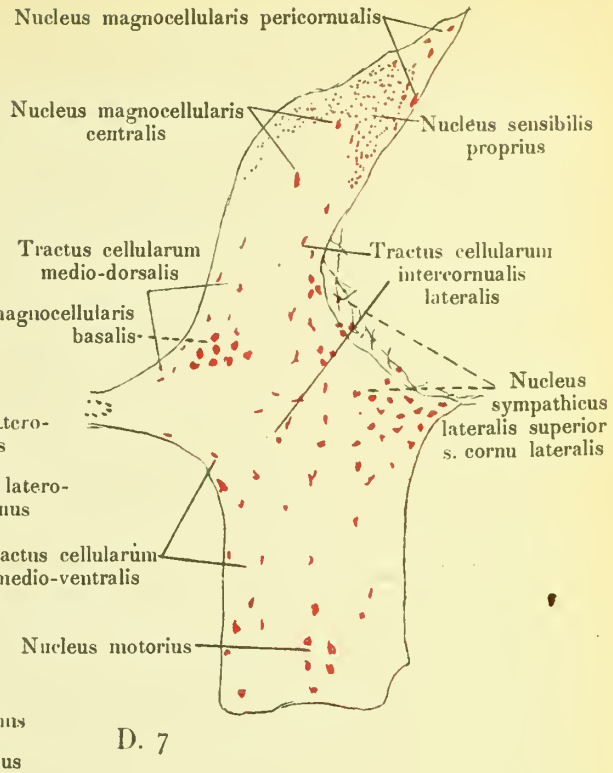

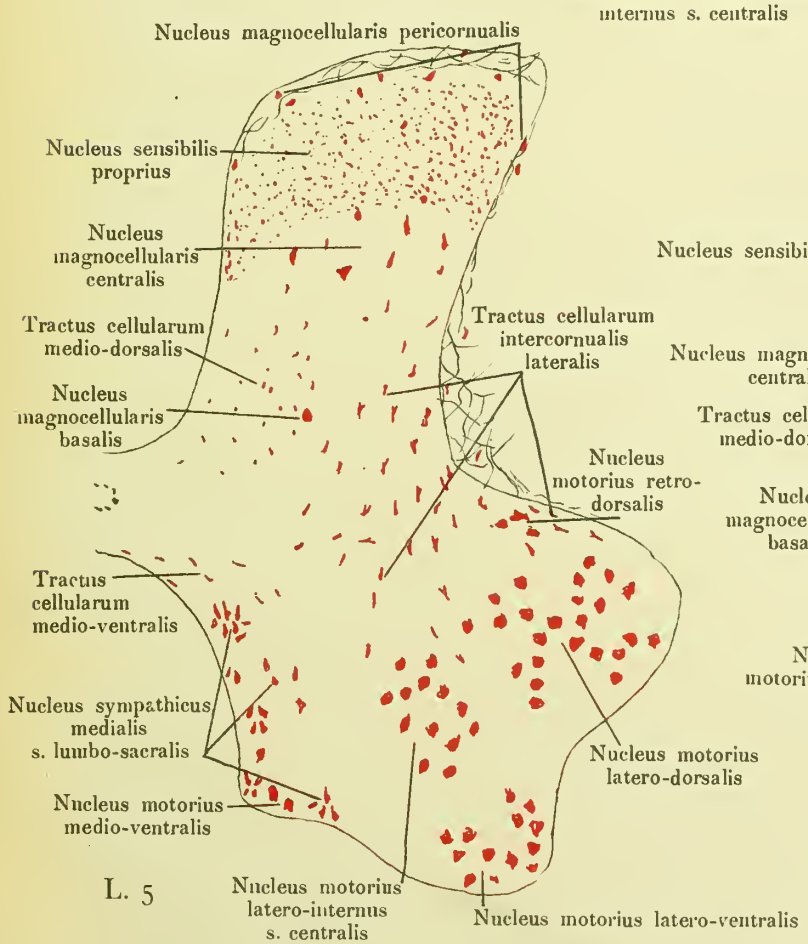

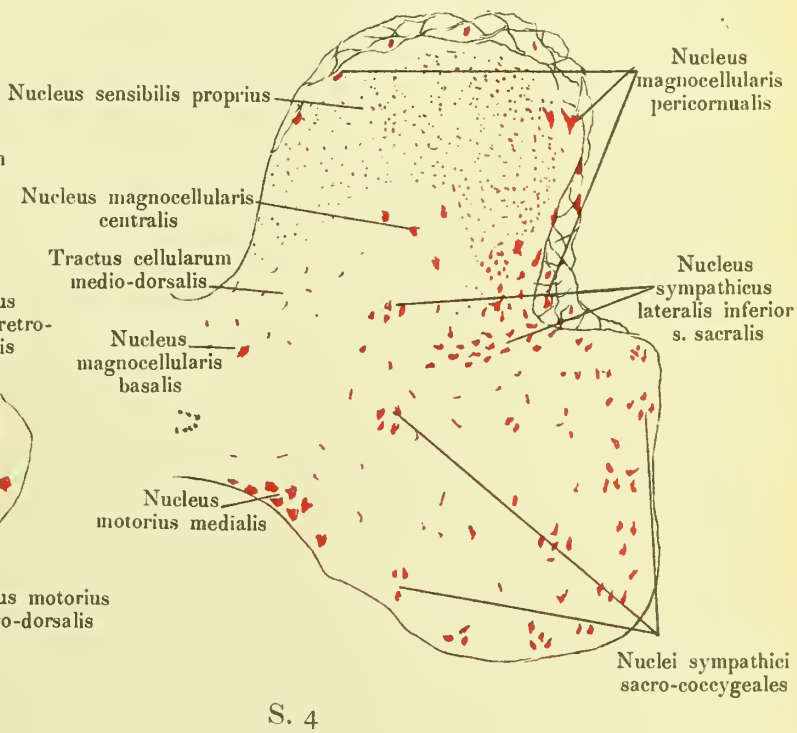

L. Jacobsohn: Über die Kerne des menschlichen Rückenmarks.

Taf. IX.

ANAT. —NERV. SYSTEM

Sonderabdrucke aus den Abhandlungen der Akademie

von den Jahren 1906, 1907, 1908.

Physikalisch-mathematische Classe.

KLEIN: Studien über Meteoriten, vorgenommen auf Grund des Materials der Sammlung der Universität Berlin. 1906 . . . . . *M* 7.—

BRANCO: Die Anwendung der Röntgenstrahlen in der Paläontologie. 1906 . » 5.—

HERTWIG und H. POLL: Zur Biologie der Mäusetumoren. 1907 . . . . . » 4.—

BRANCA und E. FRAAS: Die Lagerungsverhältnisse Bunter Breccie an der Bahnlinie Donauwörth–Treuchtlingen und ihre Bedeutung für das Riesproblem. 1907 . . . . . » 3.—

BRANCA: Sind alle im Innern von Ichthyosauren liegenden Jungen ausnahmslos Embryonen? 1907 . . . . . » 2.—

STRUVE: Beobachtungen des Saturnstrabanten Titan am Königsberger und Berliner Refractor. 1907 . . . . . » 2.50

BRANCA: Fossile Flugthiere und Erwerb des Flugvermögens. 1908 . . . . » 2.—

L. EDINGER: Über das Gehirn von *Myxine glutinosa*. 1906 . . . . . *M* 4.50

N. HERZ: Sterncatalog für die Zone von 6° bis 10° südlicher Declination. Erste Abtheilung. 1906. *M* 5.—. Zweite Abtheilung. 1907 . . . . » 4.—

K. GORJANOVIĆ-KRAMBERGER: Die geotektonischen Verhältnisse des Agramer Gebirges und die mit denselben im Zusammenhang stehenden Erscheinungen. 1907 . . . . . » 2.50

Berlin, gedruckt in der Reichsdruckerei.